

Cavernomas

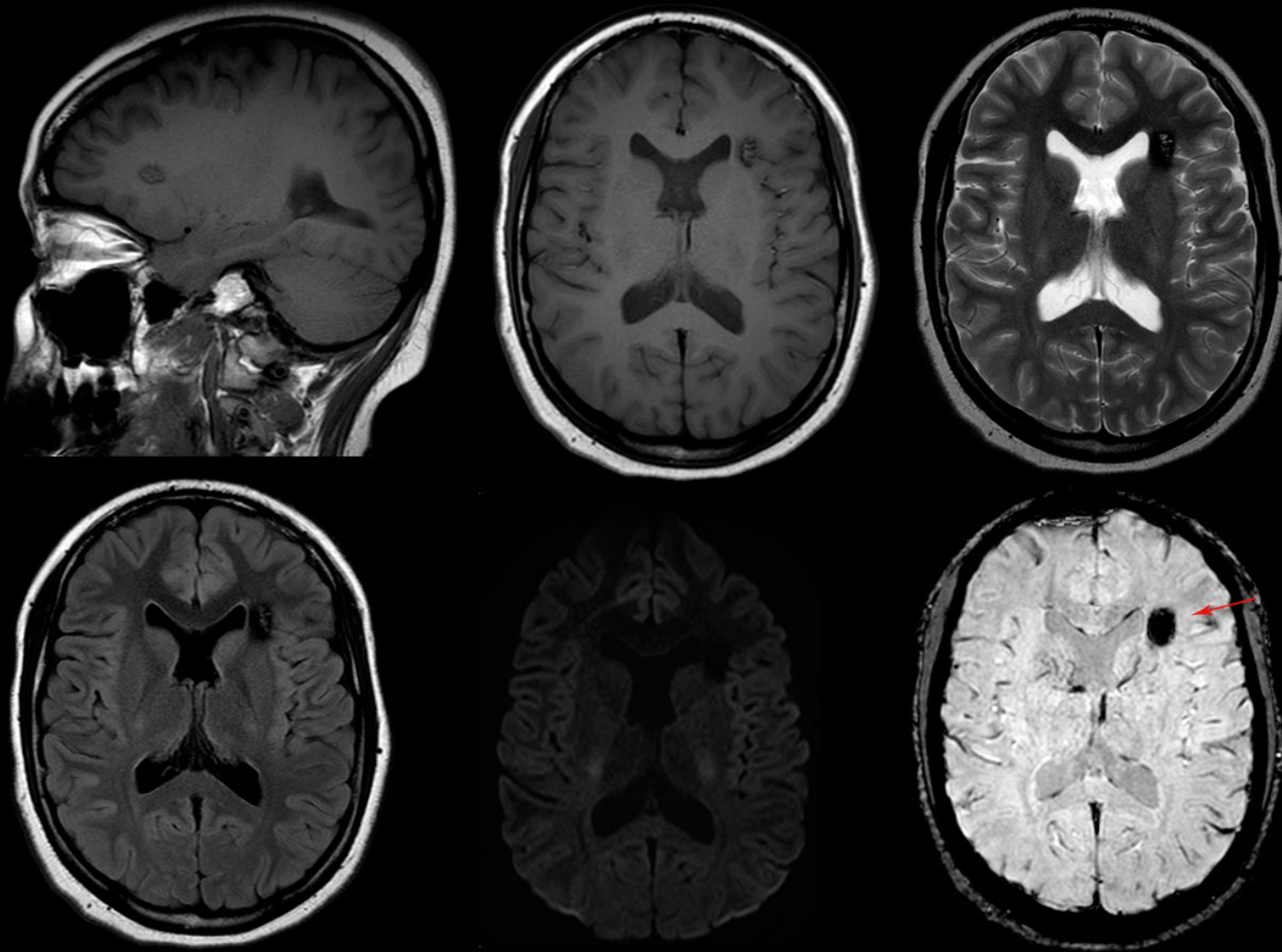
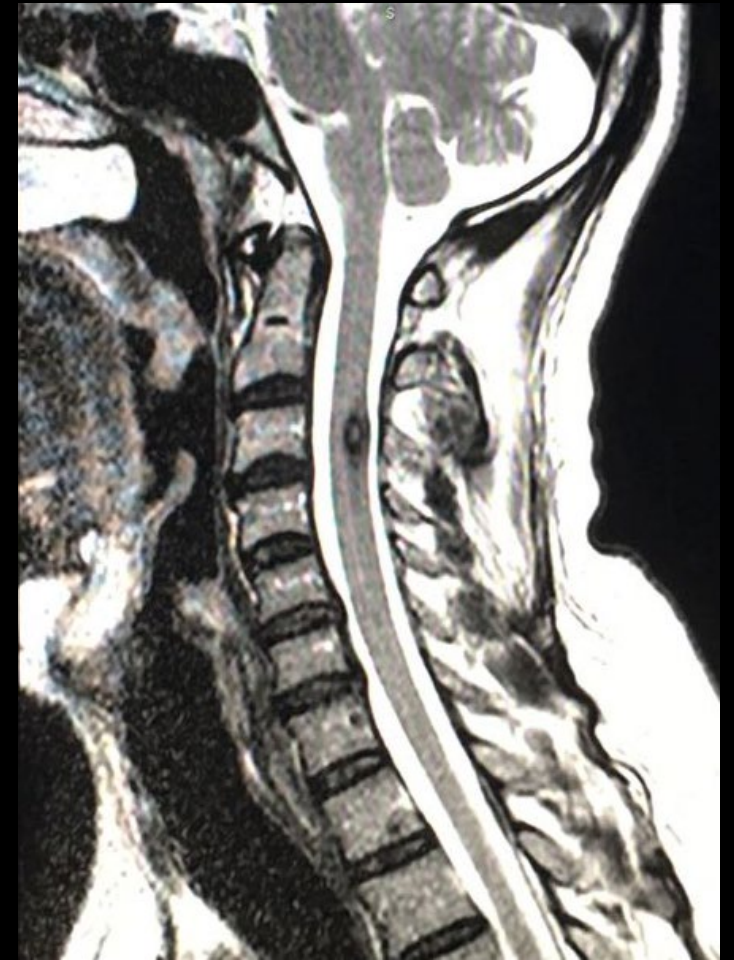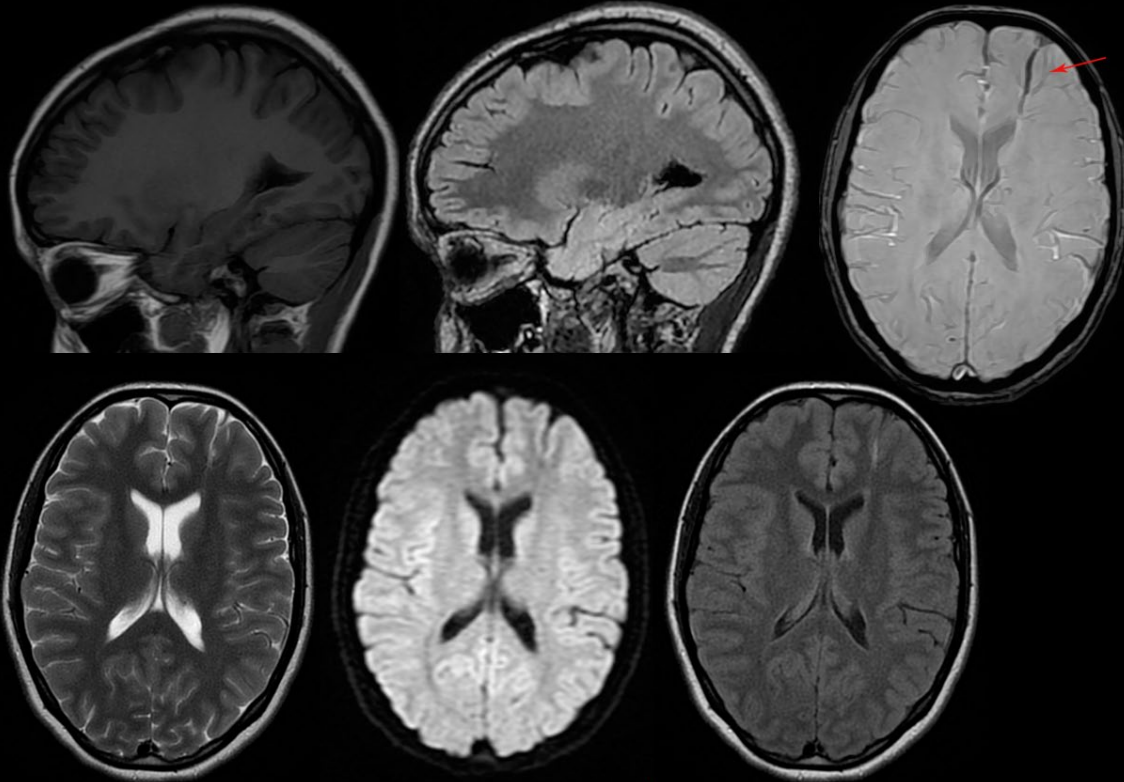


Imagem na substância branca profunda adjacente ao corno frontal do ventrículo lateral esquerdo, com tênue hipersinal em T1, hipersinal heterogêneo em T2 com halo de hipossinal, e marcado hipossinal difuso em SWI sugerindo hemossiderina, compatível com cavernoma.

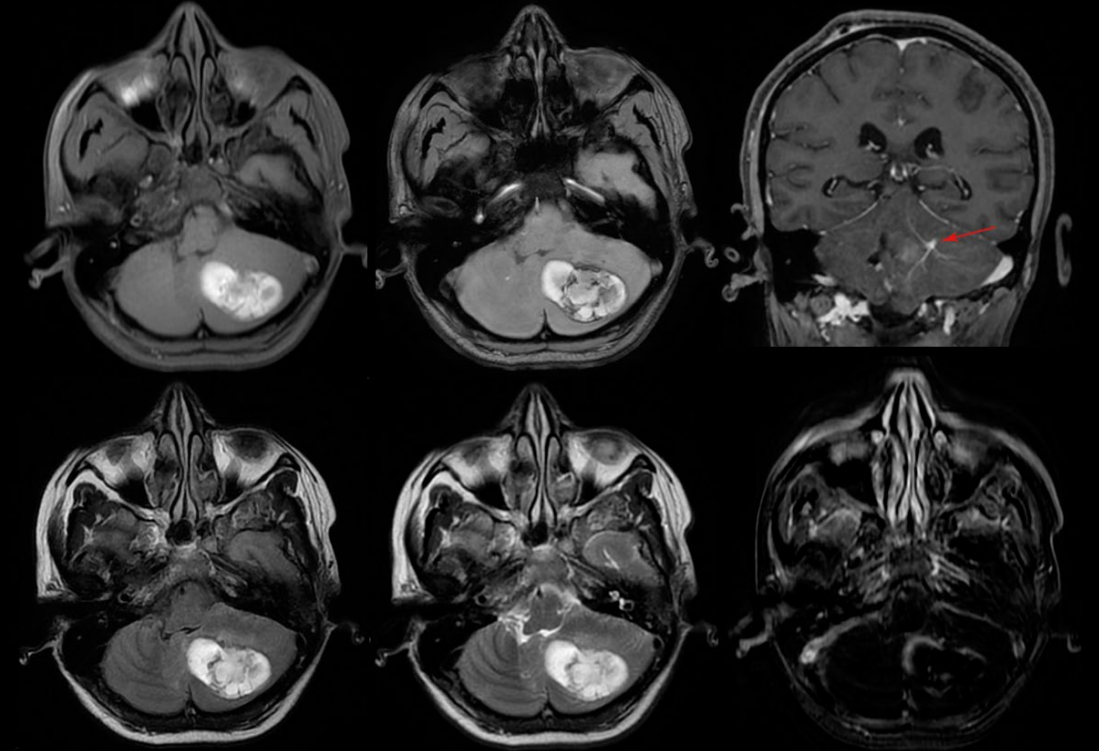


Cavernoma medular

Anomalias do desenvolvimento venoso

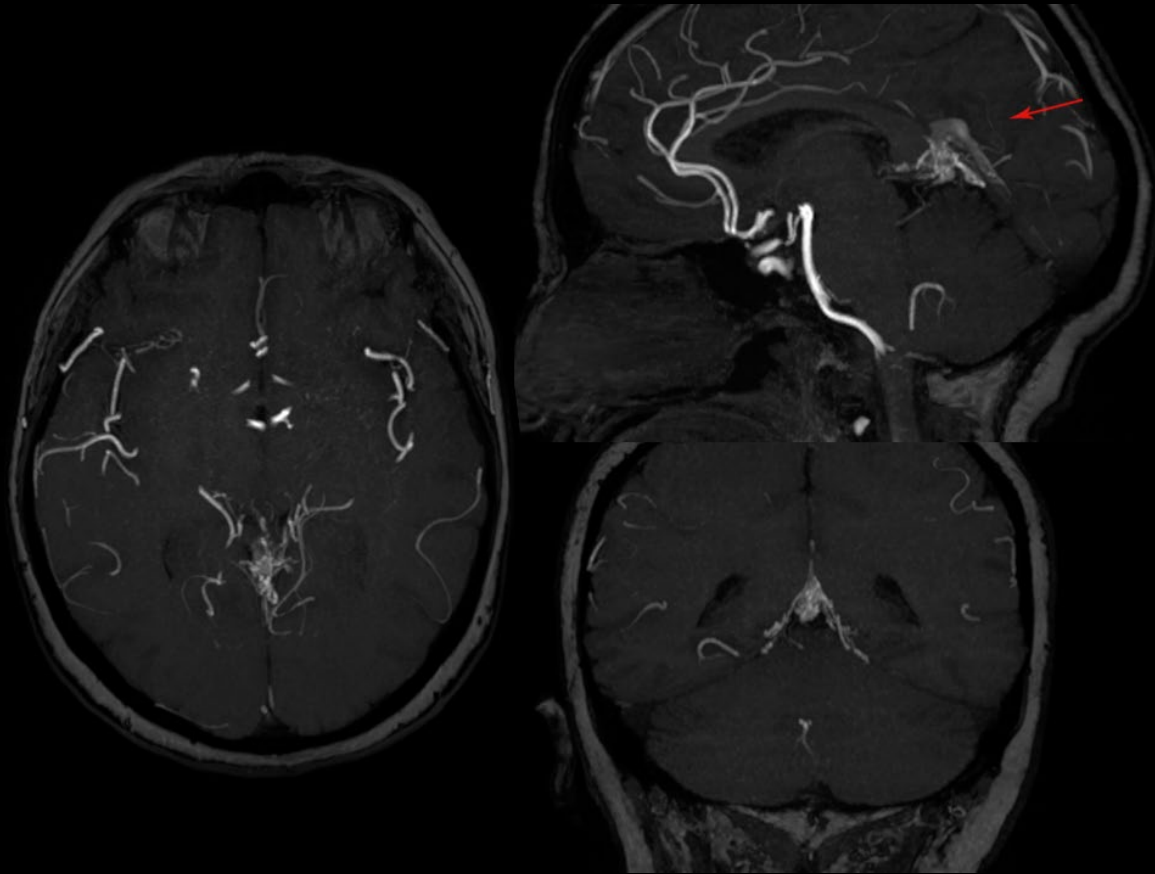


Pequena DVA (anomalia do desenvolvimento venoso) na substância branca frontal esquerda.



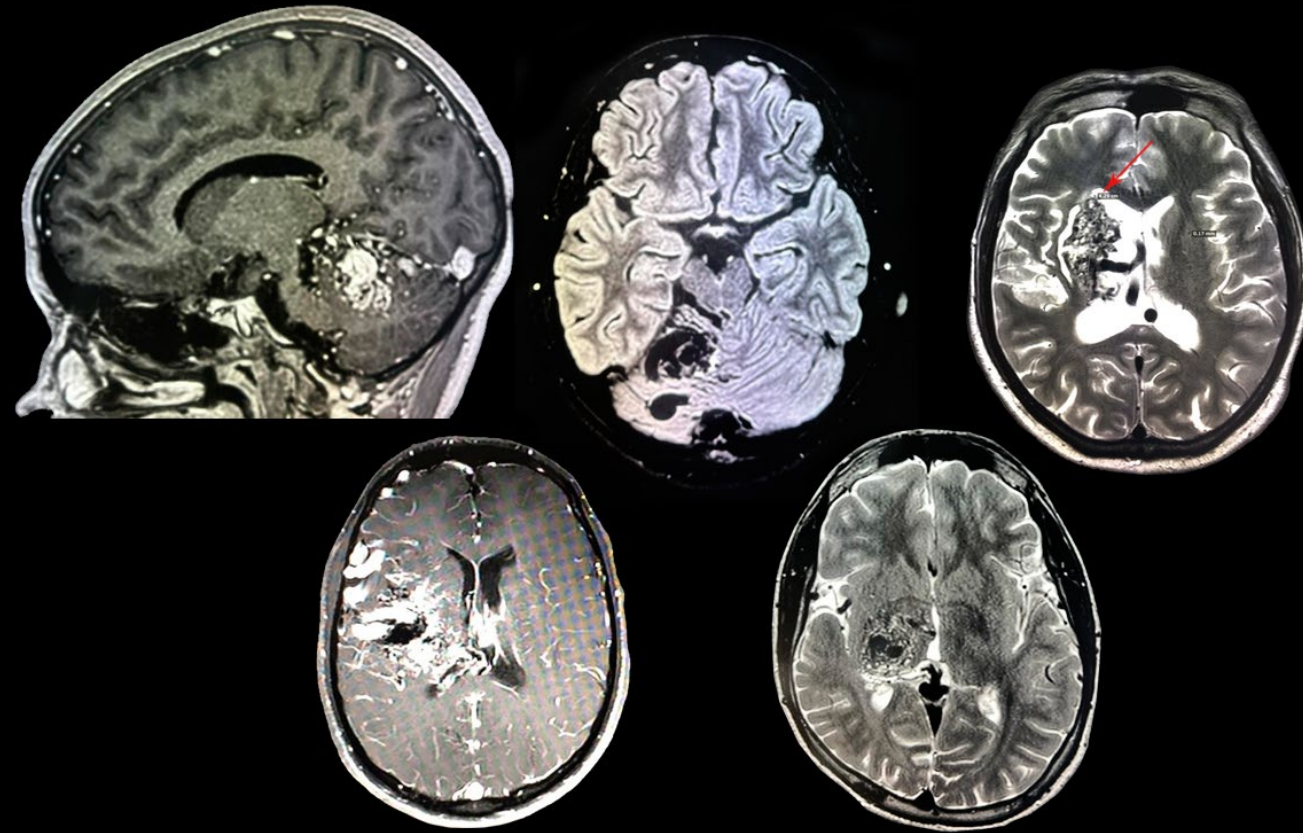
Hematoma intraparenquimatoso cerebelar esquerdo associado a anomalia do desenvolvimento venoso. No seu aspecto anterior, observa-se vaso calibroso de padrão venoso que drena para o seio transversal esquerdo. Determina edema vasogênico periférico, apagamento dos sulcos cerebelares e efeito compressivo sobre o quarto ventrículo.

Fístula arteriovenosa dural



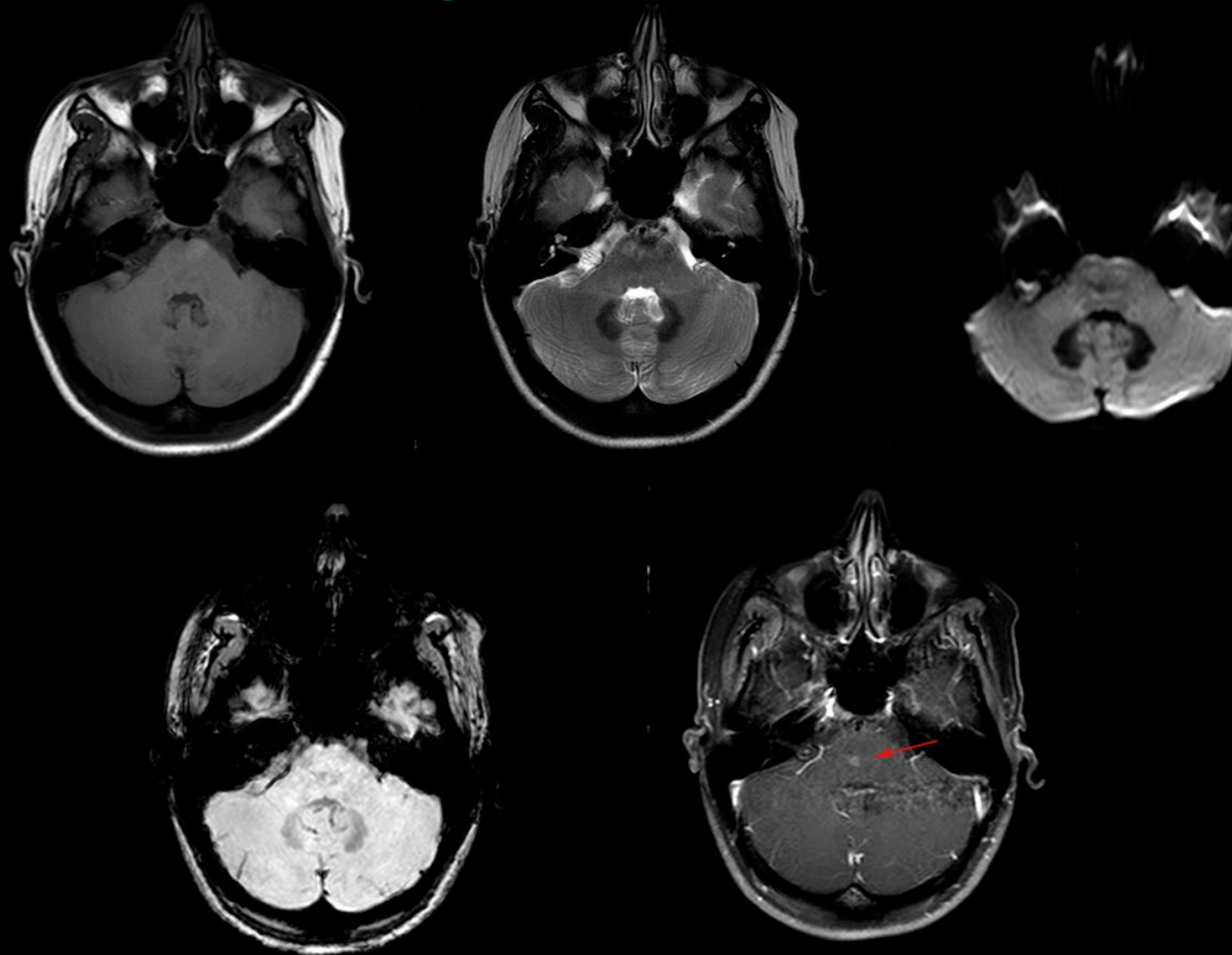
Proeminência de múltiplos pequenos vasos na cisterna do velum interpositum, associado a arterialização da veia de Galeno e seio reto, com proeminência do número de ramos da artéria cerebral posterior esquerda, sugerindo fístula arteriovenosa dural.

Malformações arteriovenosas



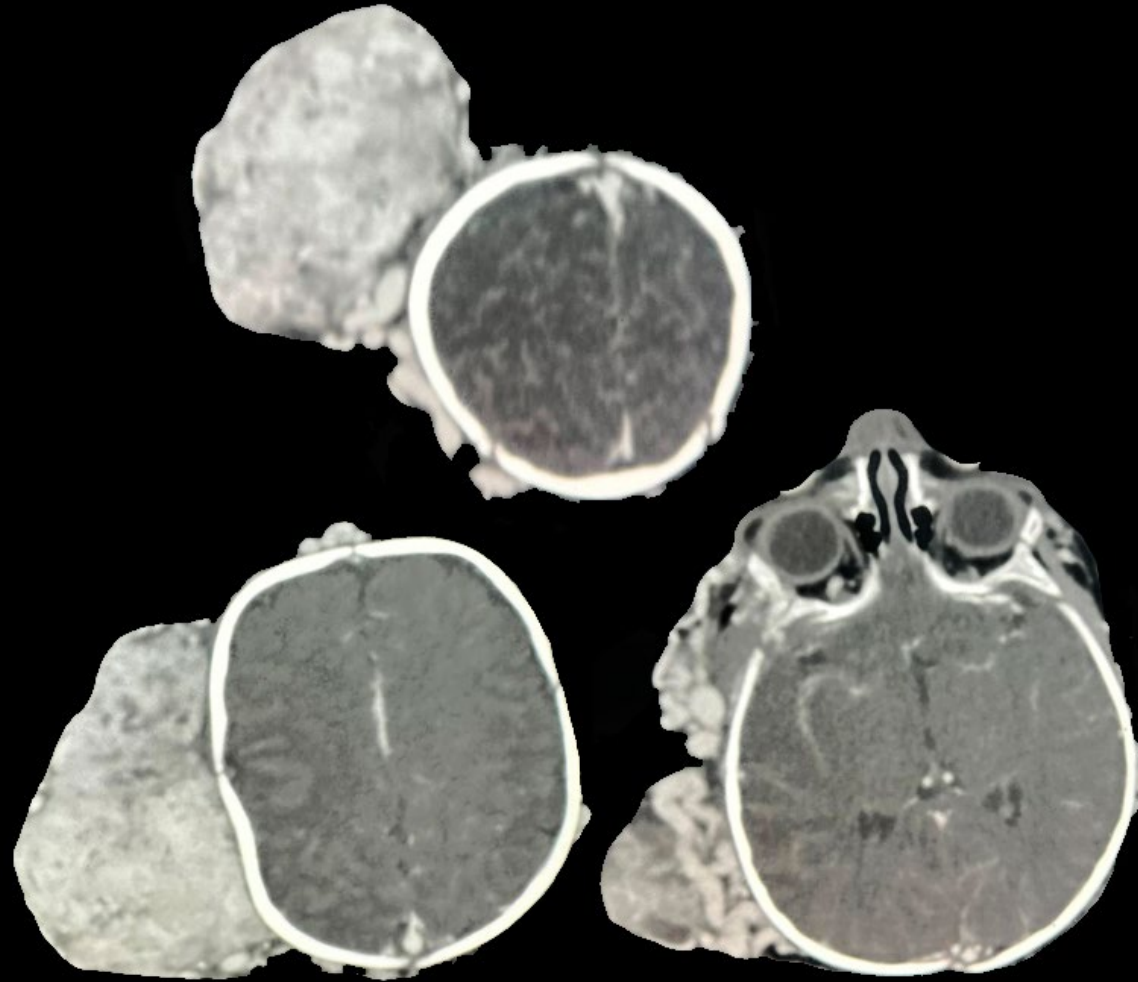
Vários casos de malformações arteriovenosas intracranianas. Destaque para os vasos acentuados vistos como flow-voids nas sequências ponderadas em T2.

Telangiectasia capilar



Pequeno foco de realce na hemiponte direita, após a injeção intravenosa do gadolínio, sem efeito de massa, sem sinais de restrição à difusão, compatível com telangiectasia capilar.

Angiodisplasia



Imagens axiais de tomografia computadorizada após injeção do meio de contraste venoso evidenciando malformações vasculares extracranianas.