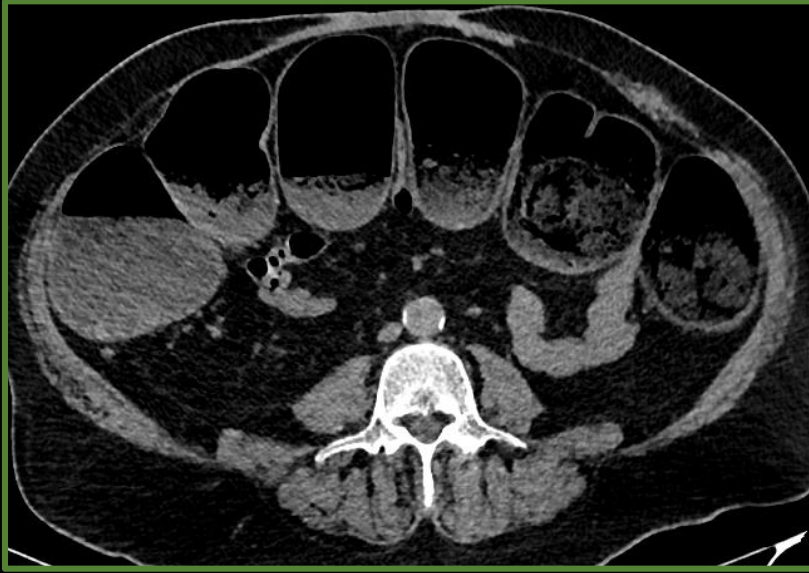
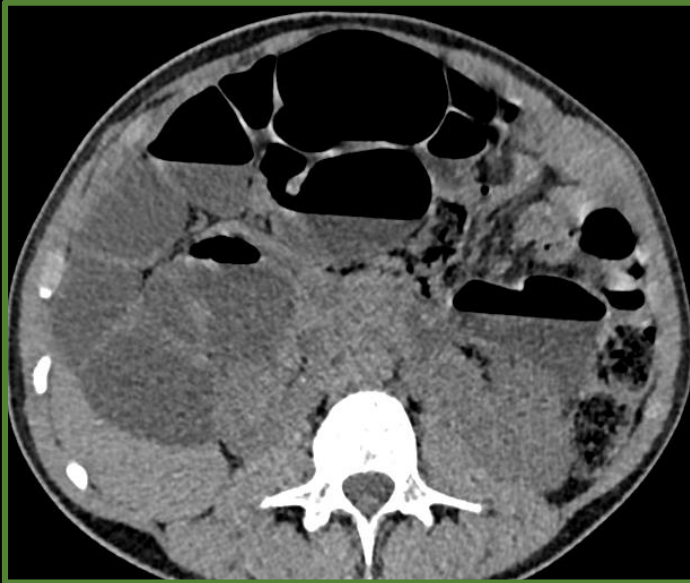
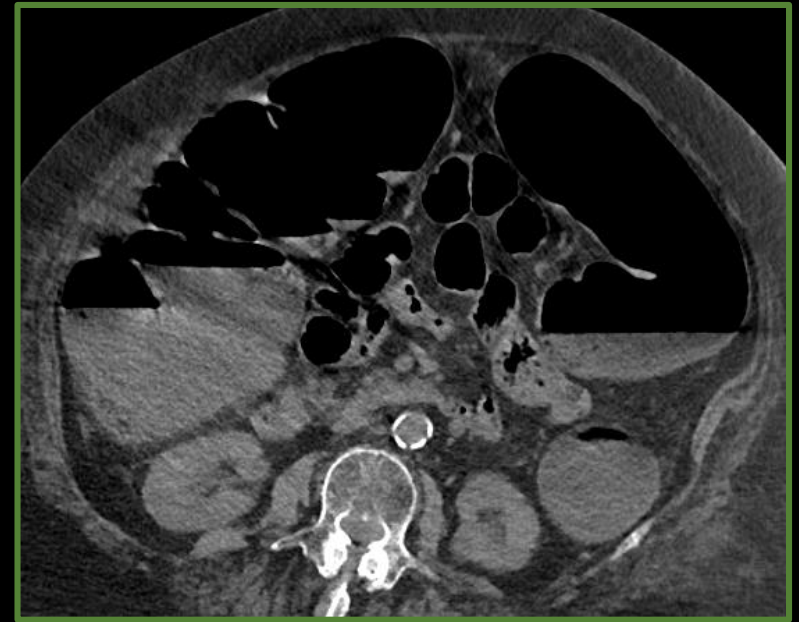
**Obstrução intestinal:
não fique paralisado**

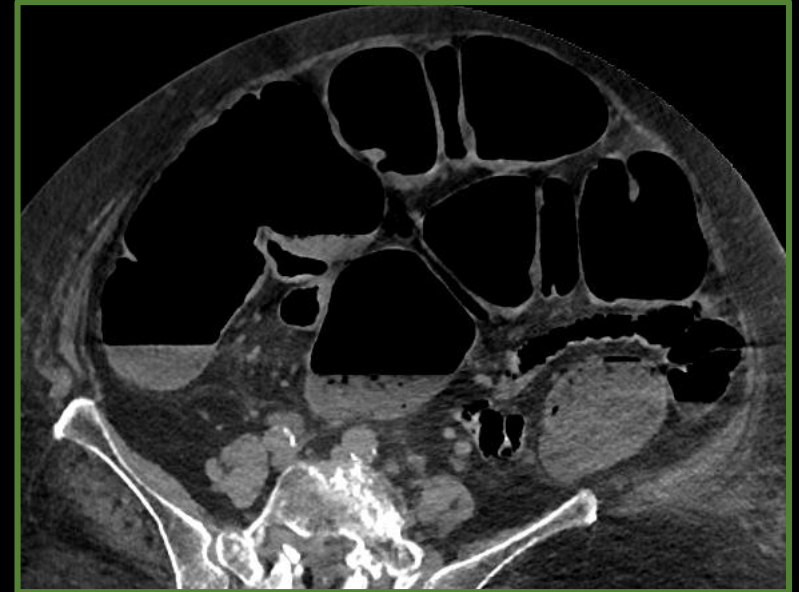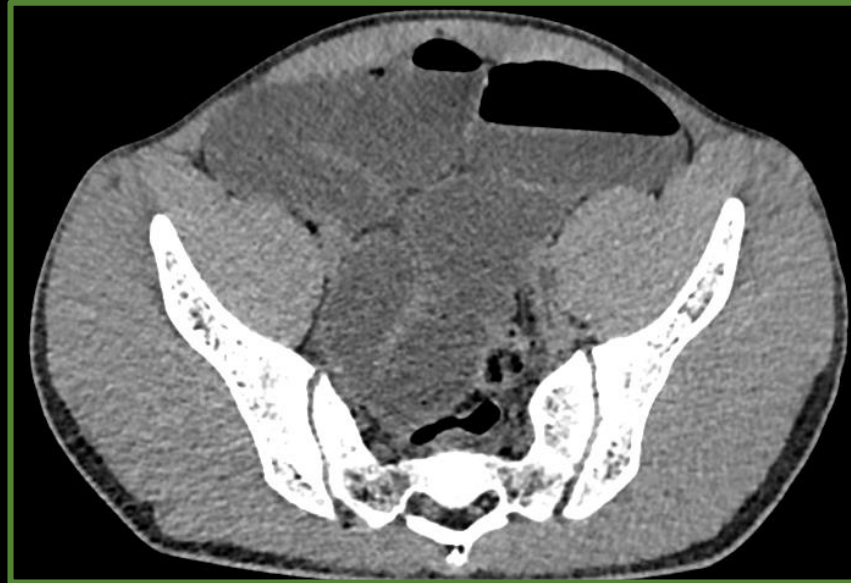ASPECTOS DE IMAGEM



Obstrução sem ponto de transição abrupta – Sd. de Ogilve



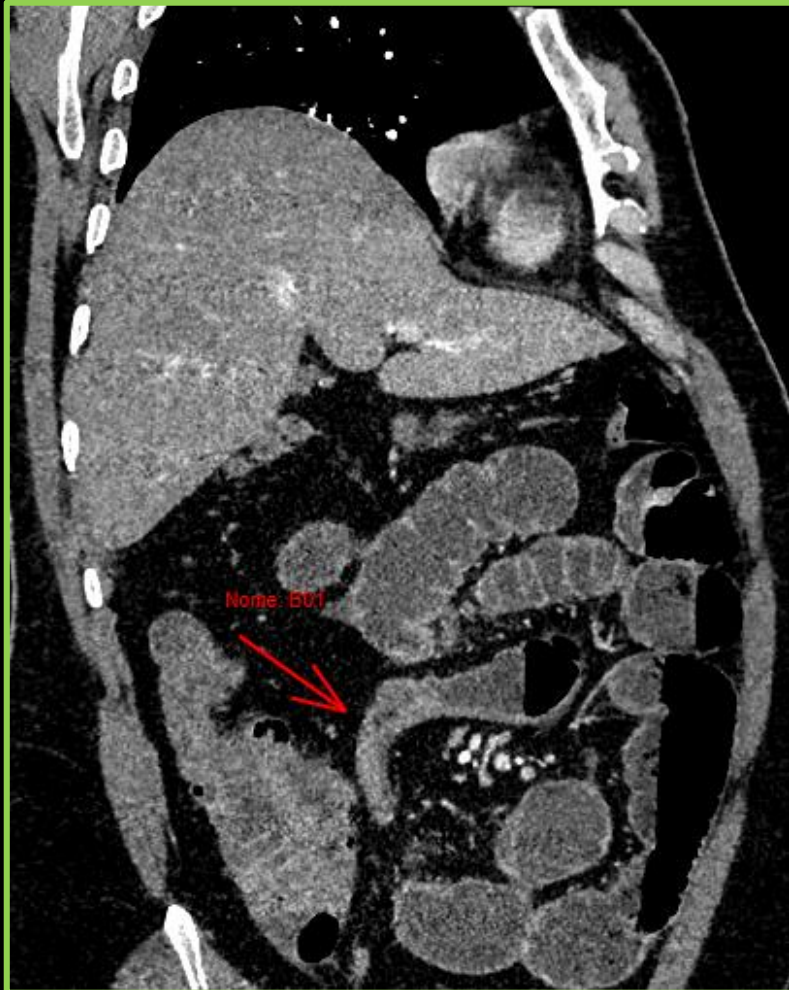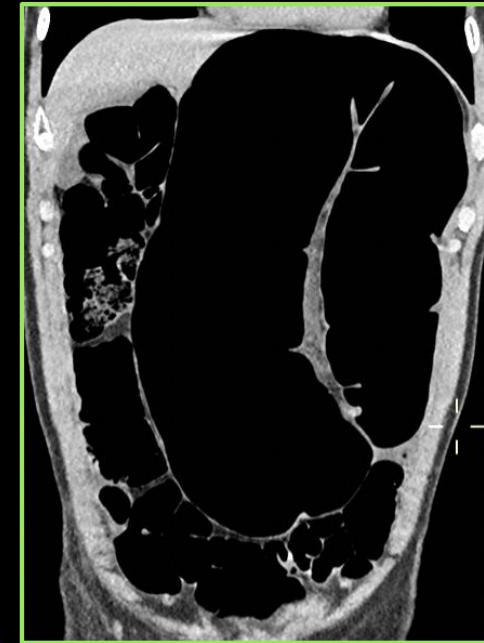
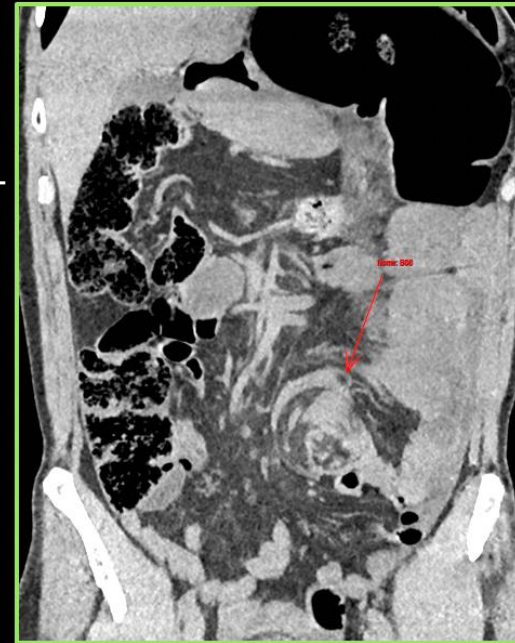
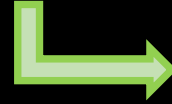Obstrução sem ponto de transição abrupta – íleo adinâmico



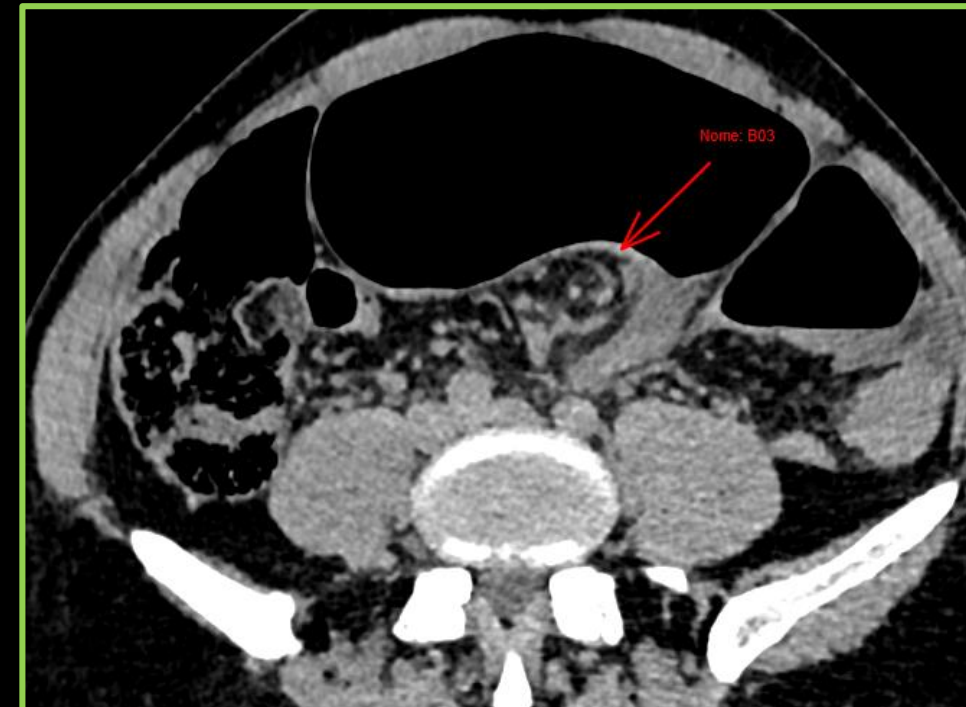
Obstrução sem ponto de transição abrupta – megacolon tóxico

ASPECTOS DE IMAGEM

Obstrução por volvo de sigmoide –
sinal do redemoinho.

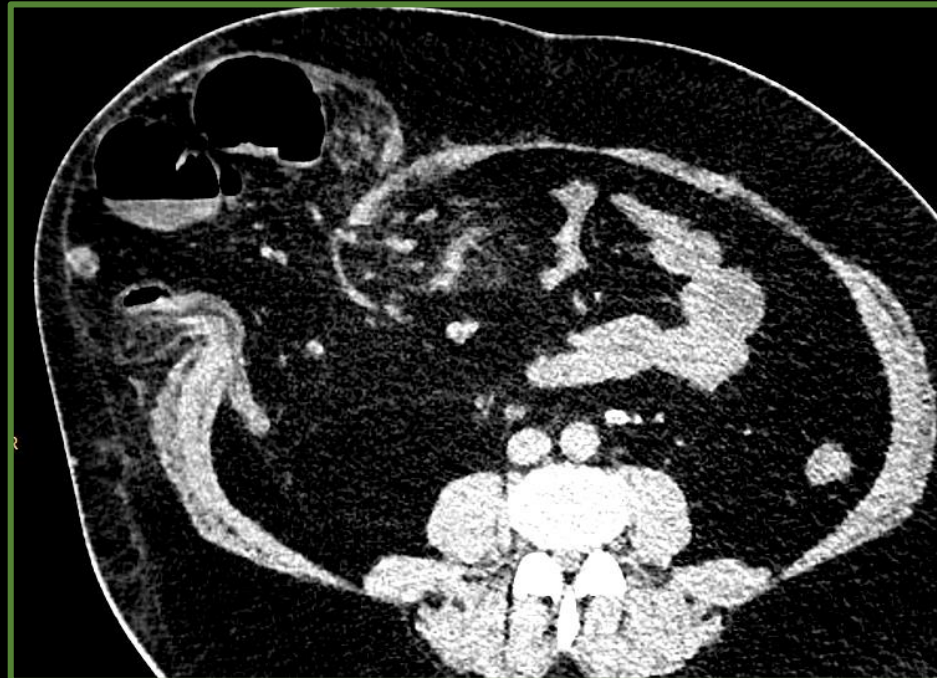
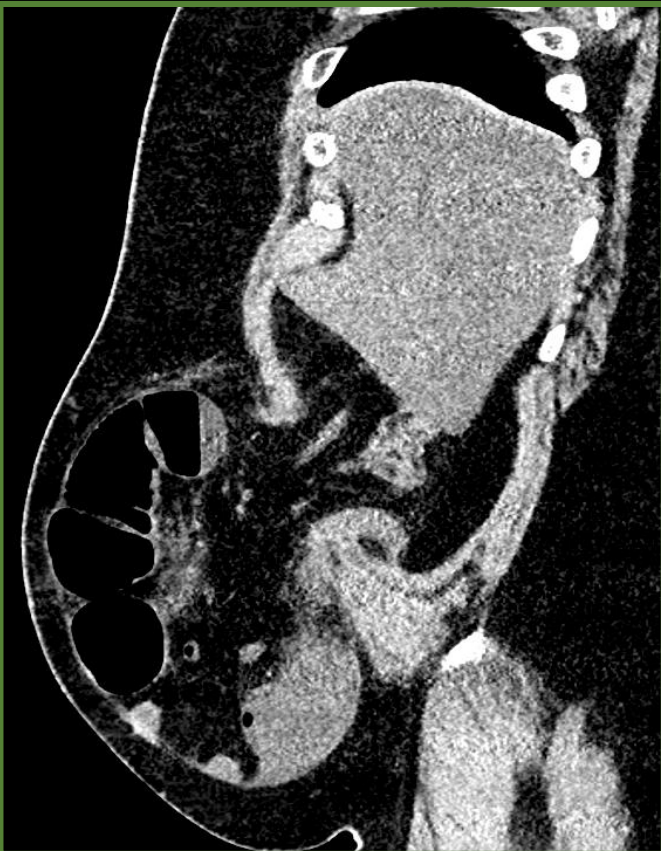
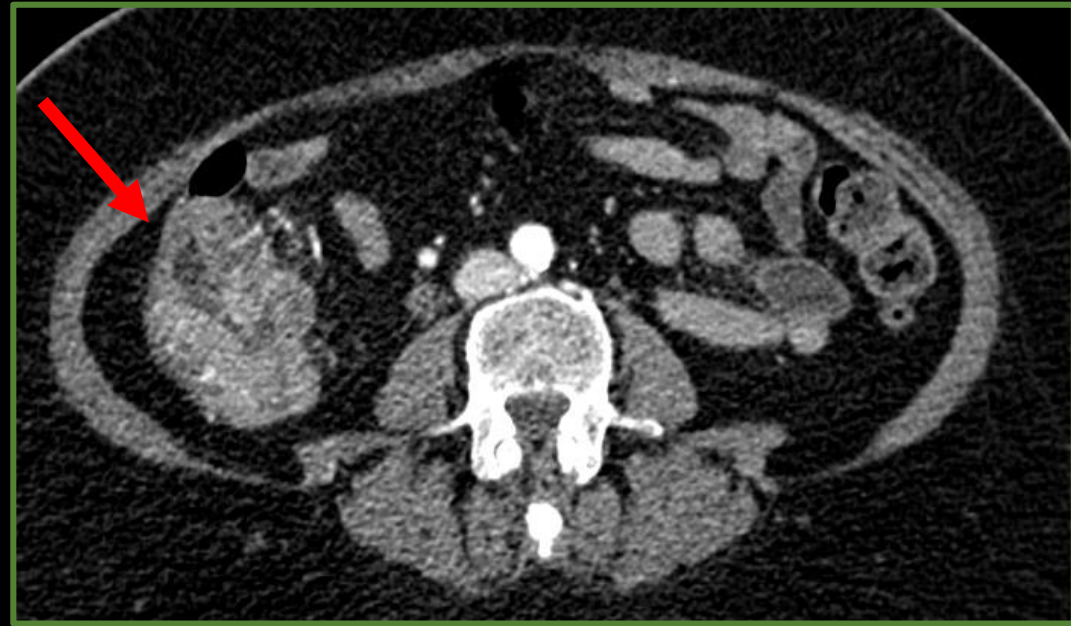Obstrução com ponto de transição
abrupta – Bridas



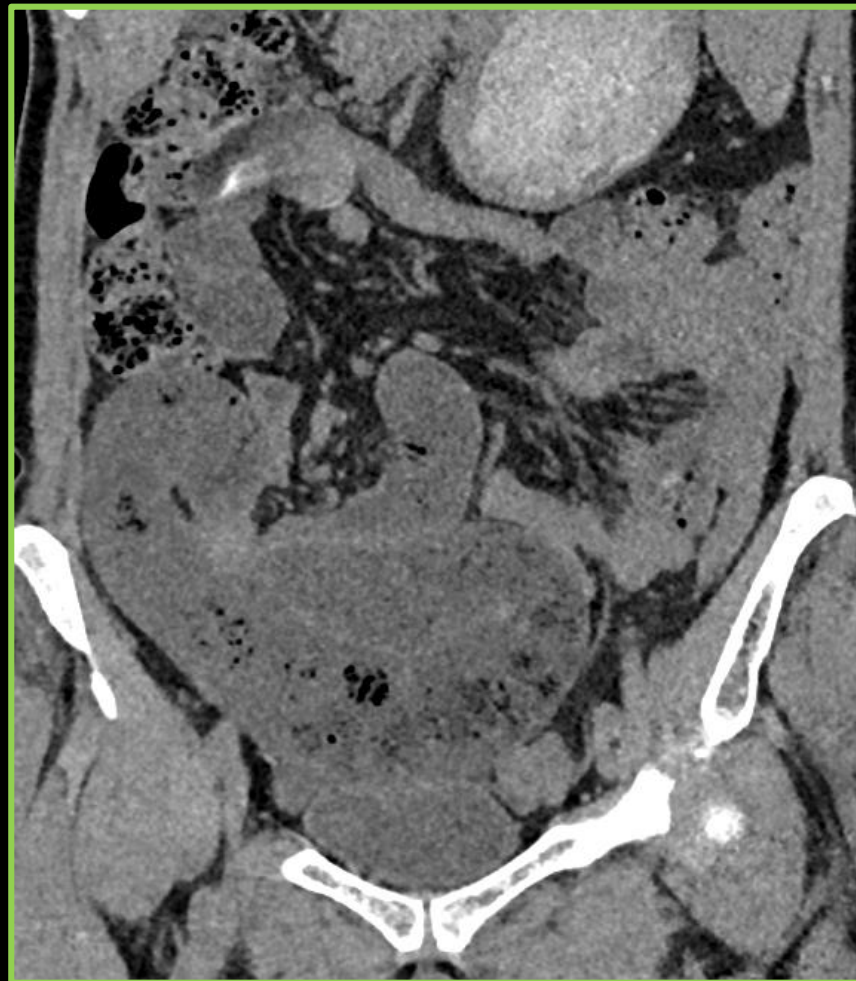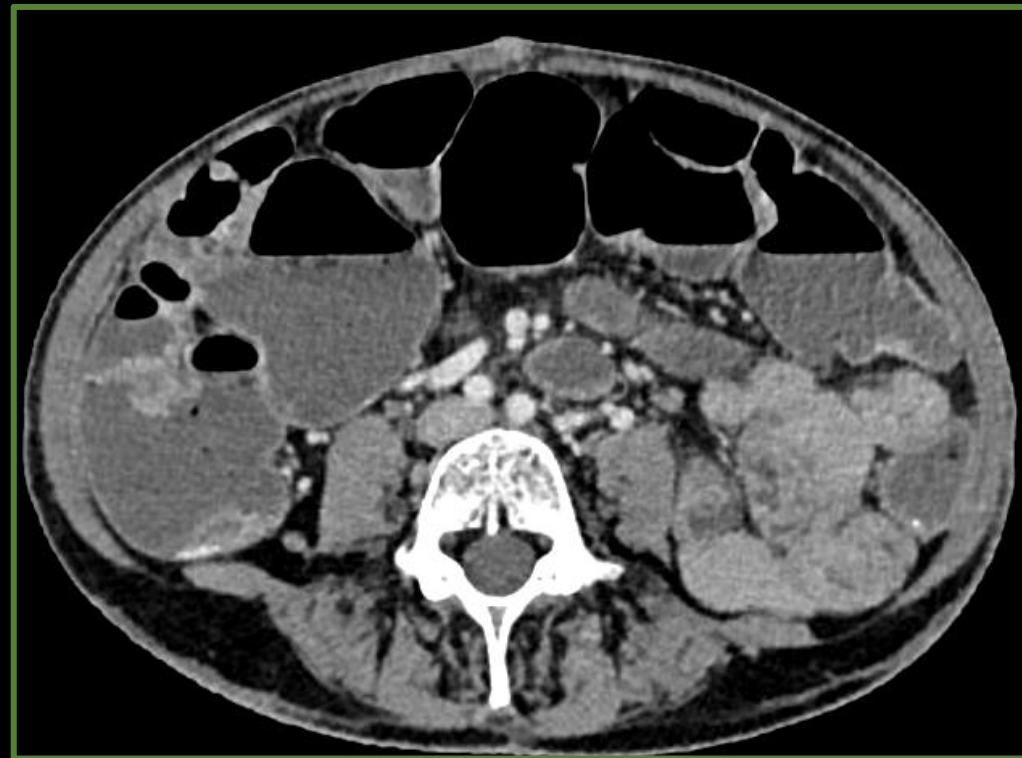
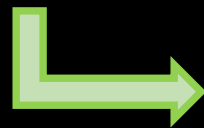
ASPECTOS DE IMAGEM

Espessamento da parede abdominal secundário a tumor de cólon



Obstrução por hérnia de parede abdominal encarcerada.

Cólon de calibre aumentado, preenchidos difusamente por líquido e com perda das haustrações, sem fatores obstrutivos. Proeminência de “*vasa recta*” no reto – retocolite ulcerativa.



Obstrução em alça fechada por bridas.