

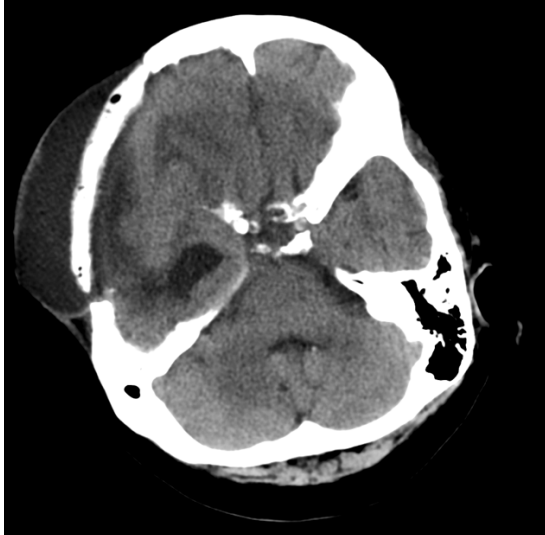

Figura 1. Paciente com antecedente de craniectomia e histórico de queda. TC de crânio observa-se coleção subgaleal formando lâmina líquida, com extensão intracraniana, epidural, com focos gasosos associados.

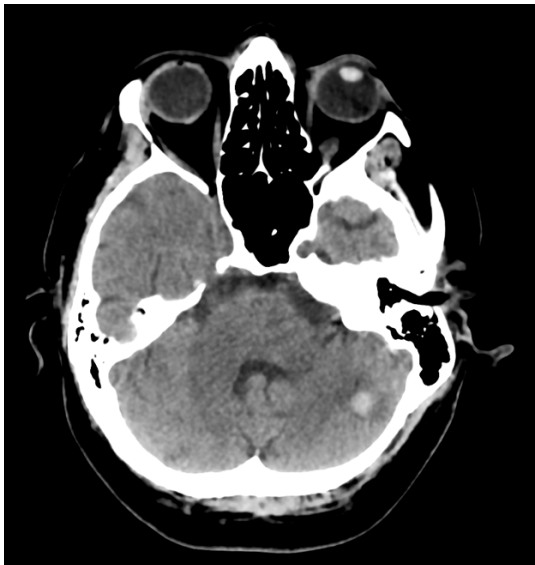

Figura 2. Paciente procura pronto atendimento queixando-se de epistaxe e gengivorragia. TC de crânio evidencia foco hiperatenuante no hemisfério cerebelar esquerdo, compatível com foco hemorrágico, associado a discreto edema perilesional.

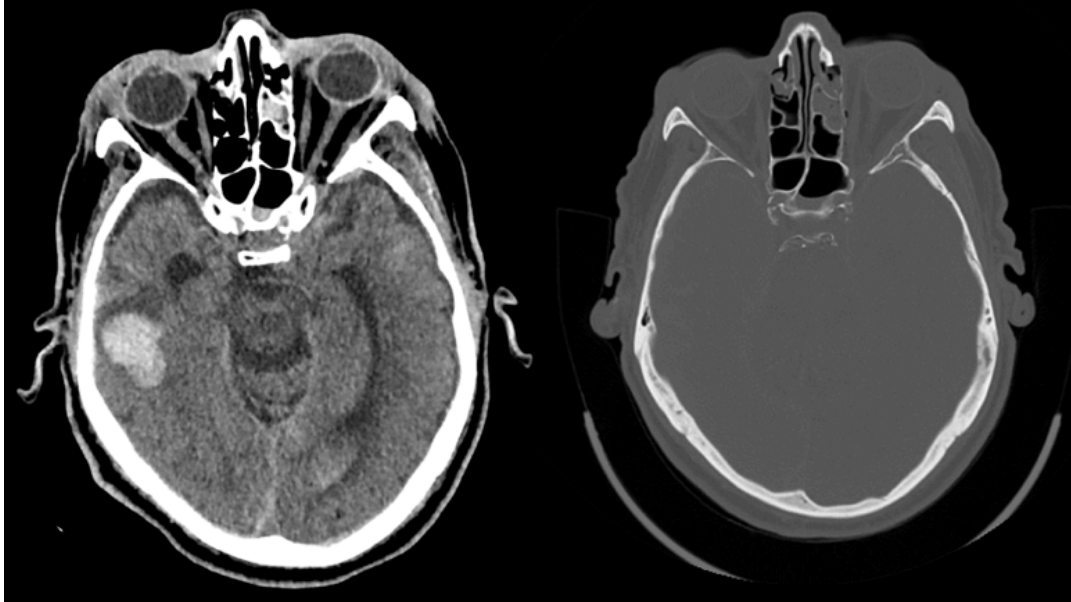


Figura 3: Paciente com histórico de trauma. Realizado TC de crânio onde observa-se, (A) hemorragia subaracnóide fronto-temporal e parietal direita, como também hematomas parenquimatosos no giro temporal inferior direito; e (B) traços de fraturas no osso temporal e frontal esquerdo sem desvio significativo.

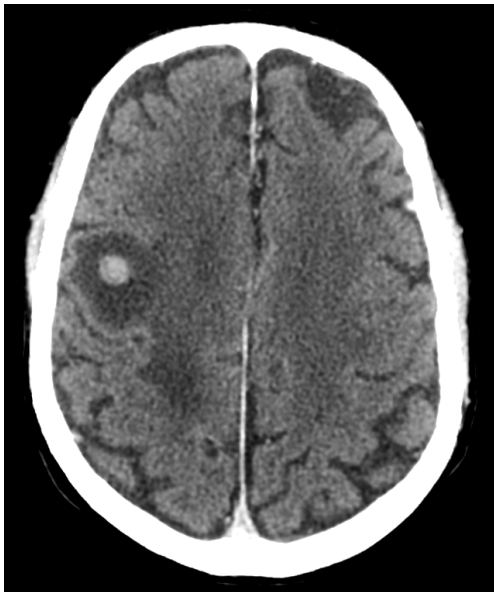


Figura 4: Paciente com antecedente de linfoma. Procura pronto atendimento relatando redução de força motora no membro superior esquerdo. TC de crânio evidencia lesões nodulares de leve hiperdensidade espontânea com realce pelo contraste, associadas a acentuado edema perilesional, compatíveis com acometimento neoplásico secundário.