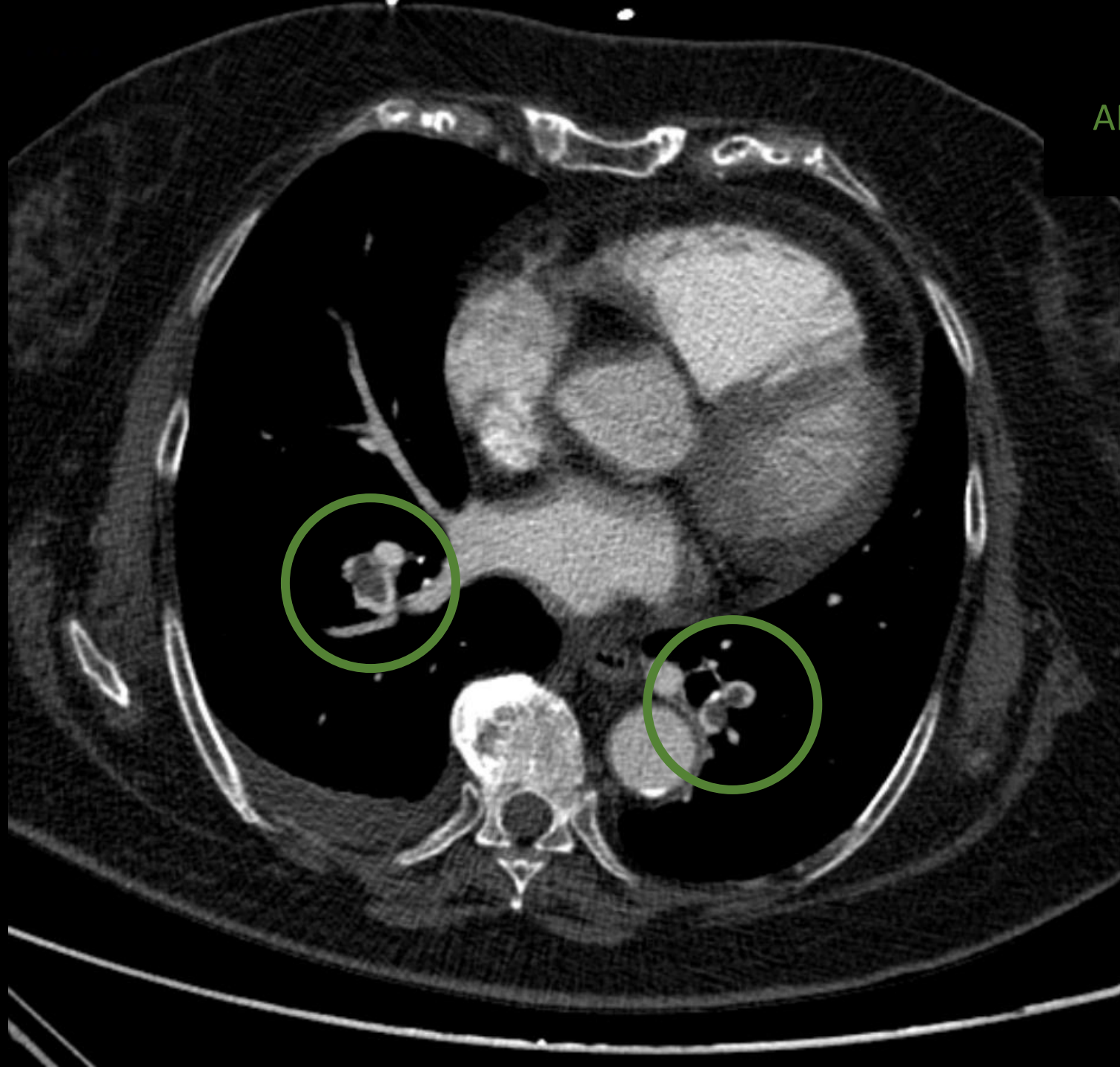
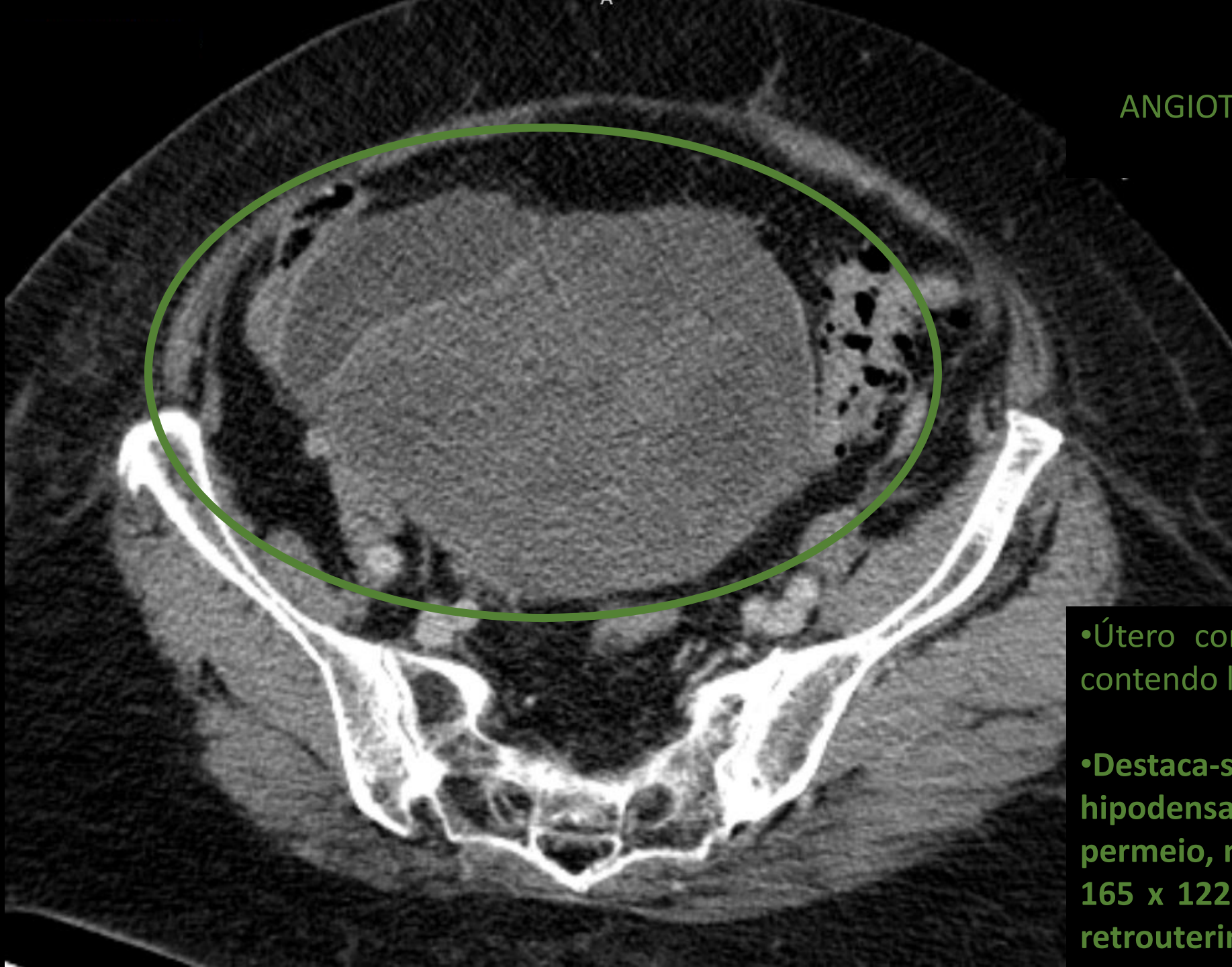
ANGIOTOMOGRAFIA ARTERIAL DE
TÓRAX

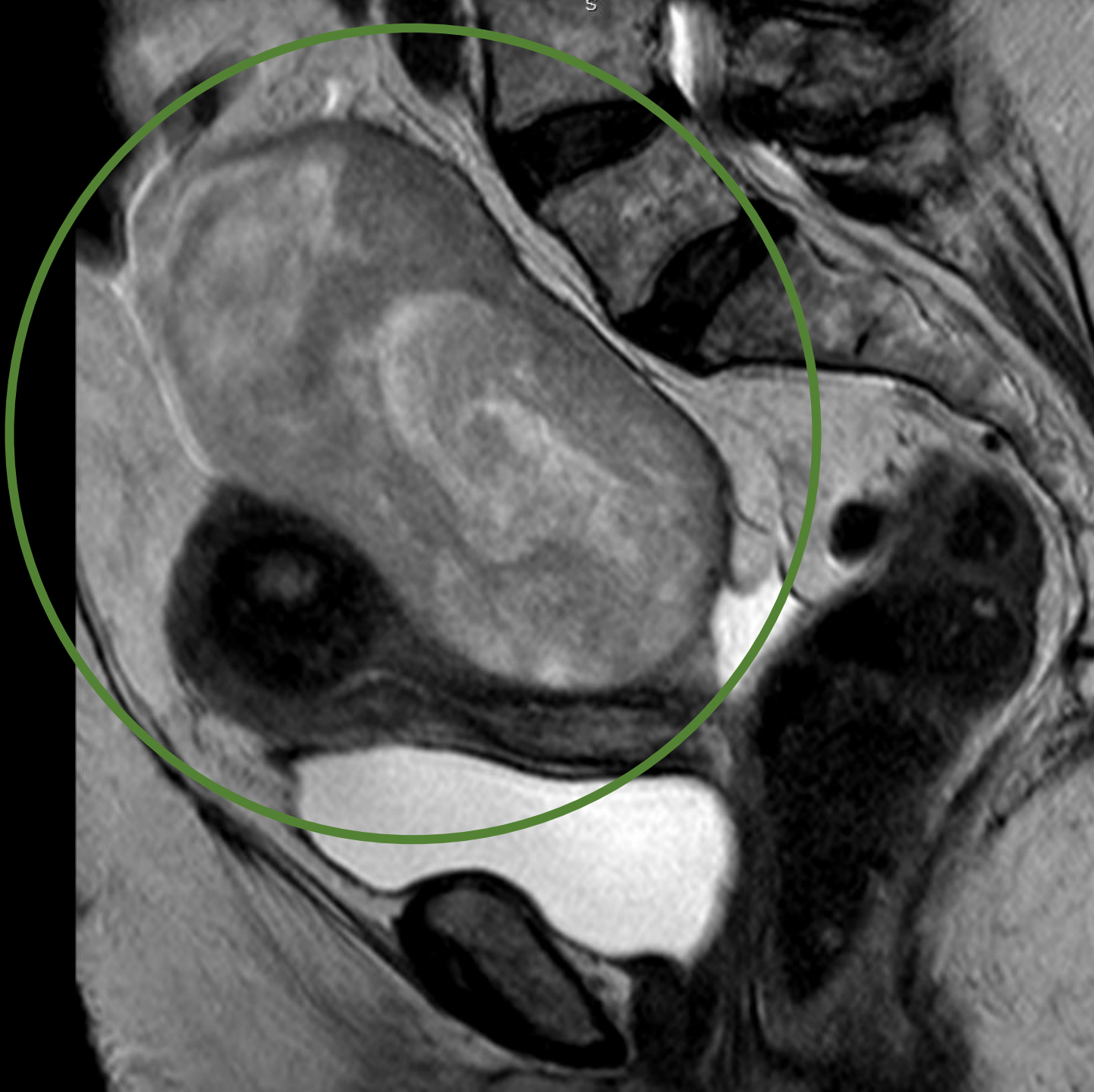TEP

ANGIOTOMOGRAFIA VENOSA DE
ABDOME E PELVE



•Útero com densidade heterogênea, contendo leiomioma calcificado.

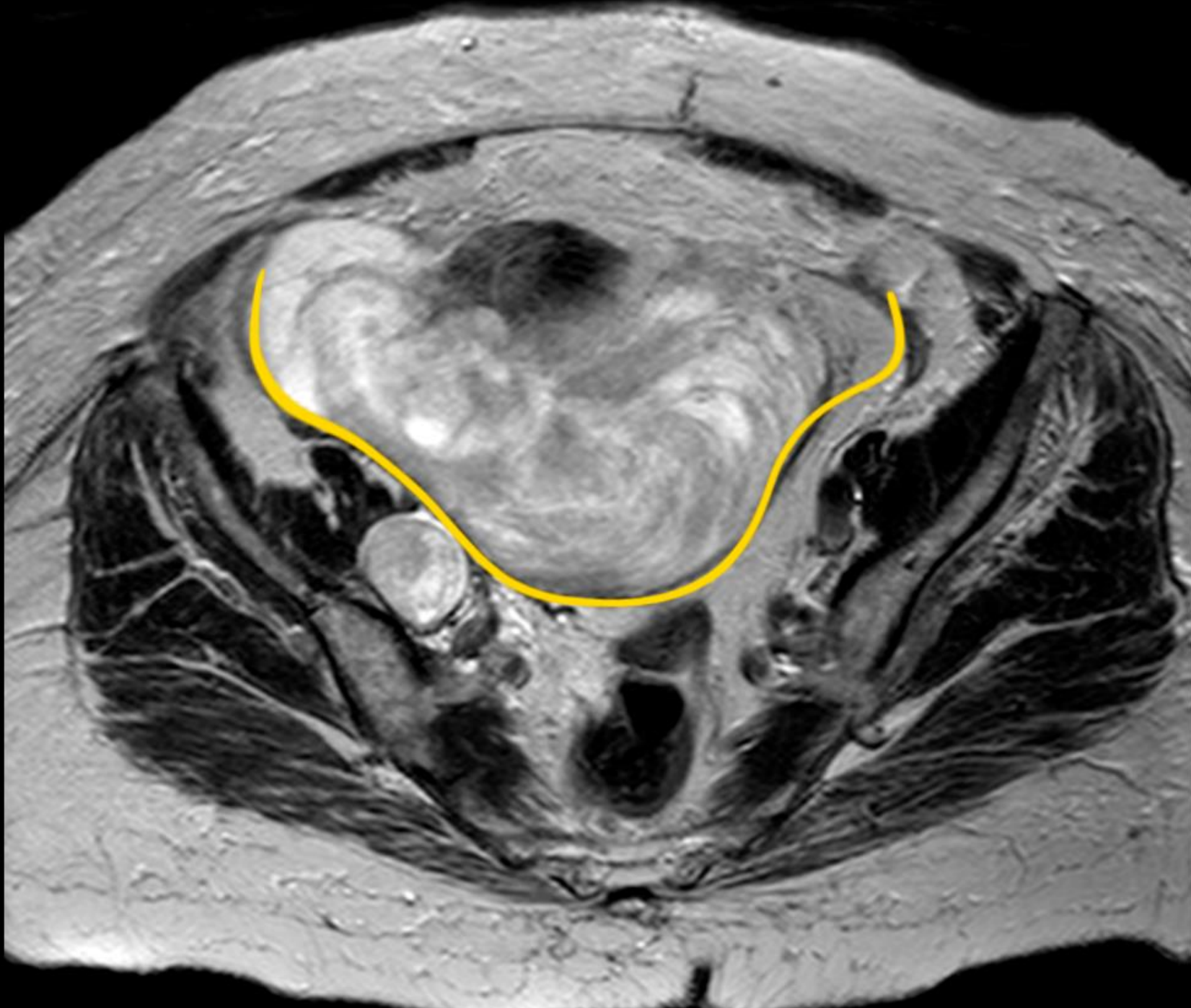
•Destaca-se formação expansiva hipodensa, com septações de permeio, medindo aproximadamente 165 x 122 mm, localizado em região retrouterina.



RESSONÂNCIA MAGNÉTICA DE PELVE T2

Volumosa formação expansiva retrouterina, heterogênea, predominantemente sólida, com áreas de degeneração cística/necrótica de permeio, sinal hiperintenso em T2, áreas de restrição a difusão, impregnação irregular pelo meio de contraste, sem planos de clivagem com a serosa uterina. Linfonodomegalia ilíaca externa. Óvarios não visualizados.

RESSONÂNCIA MAGNÉTICA DE PELVE
T2



Massa intraperitoneal