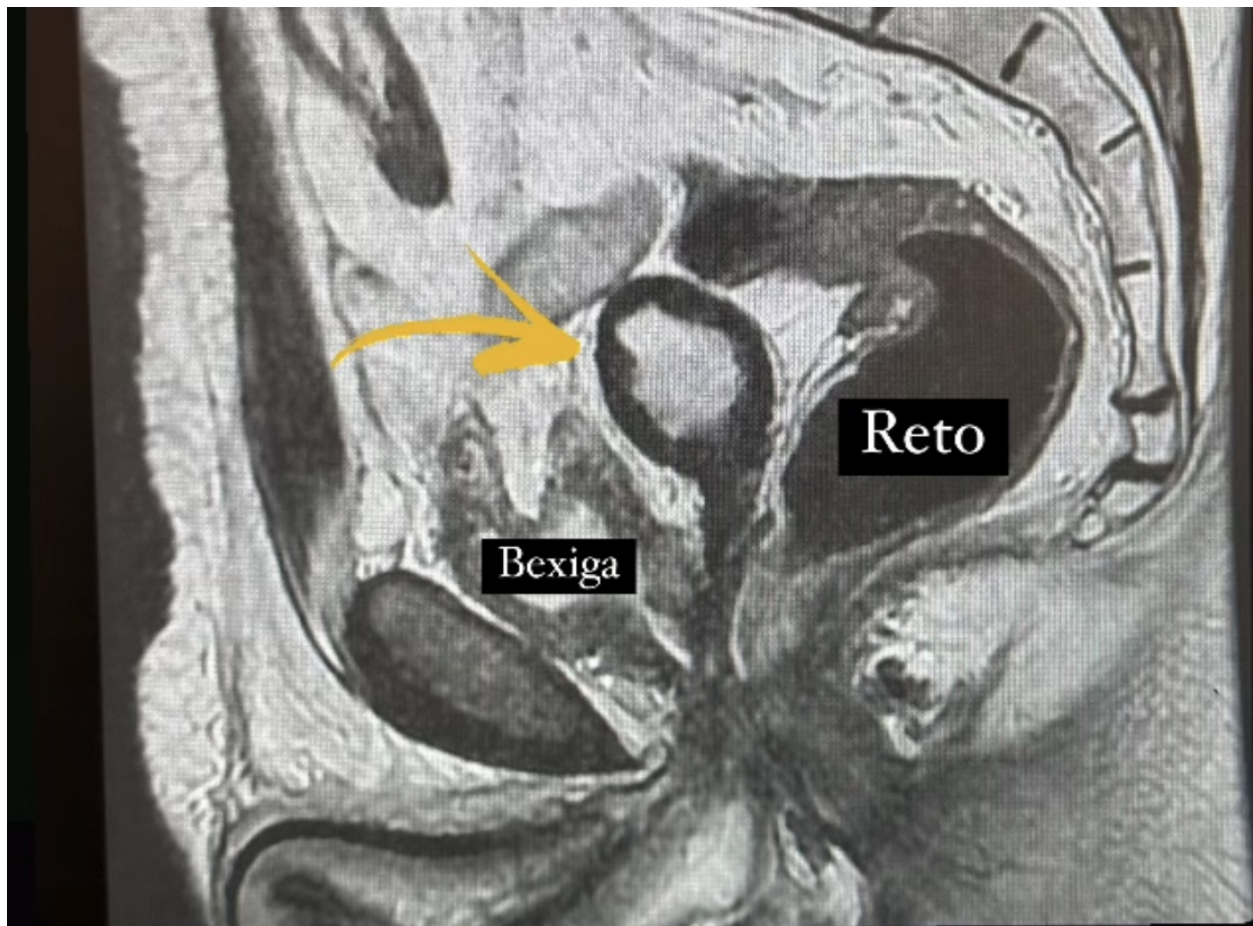
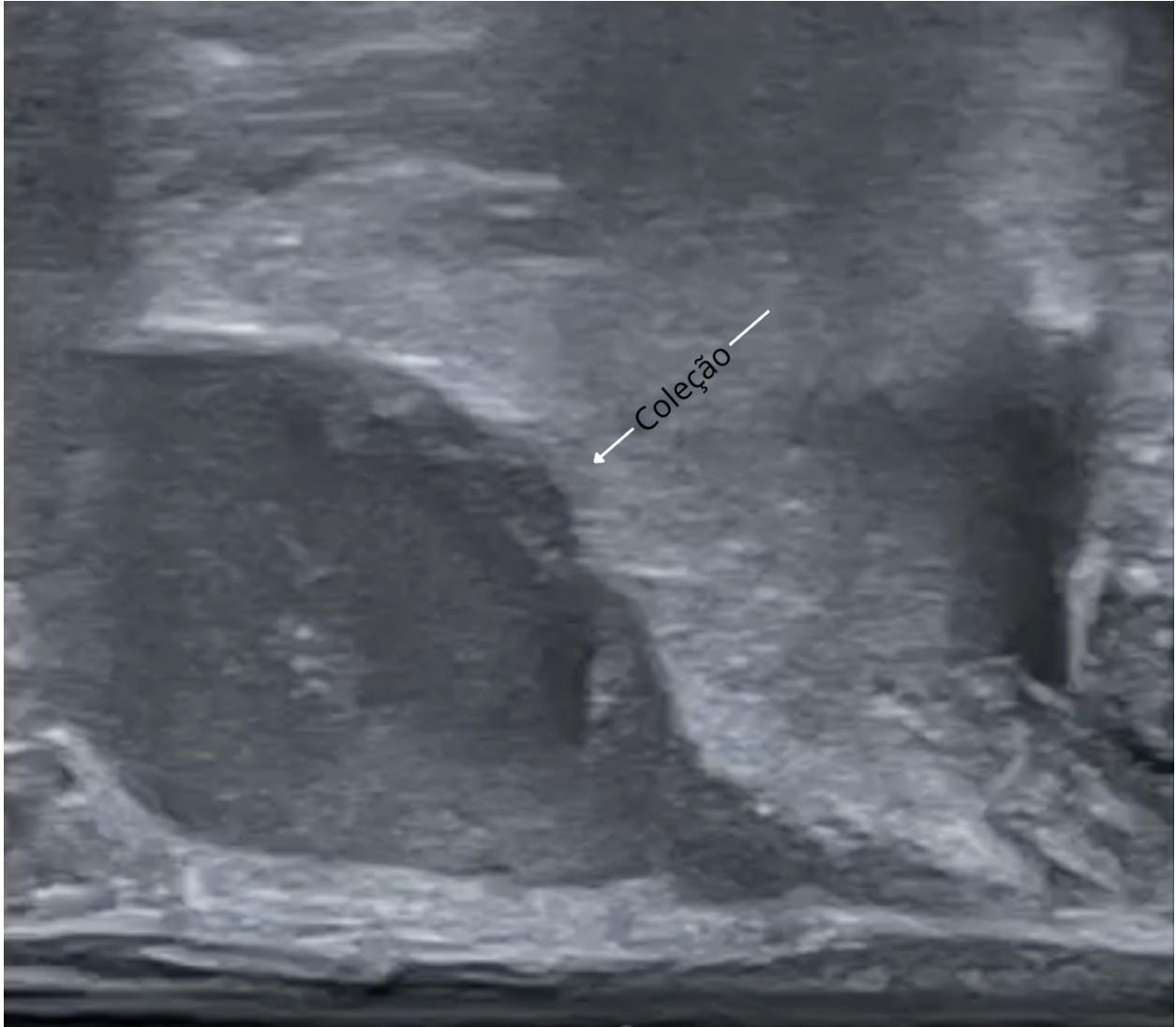

Acesso transperineal além da próstata

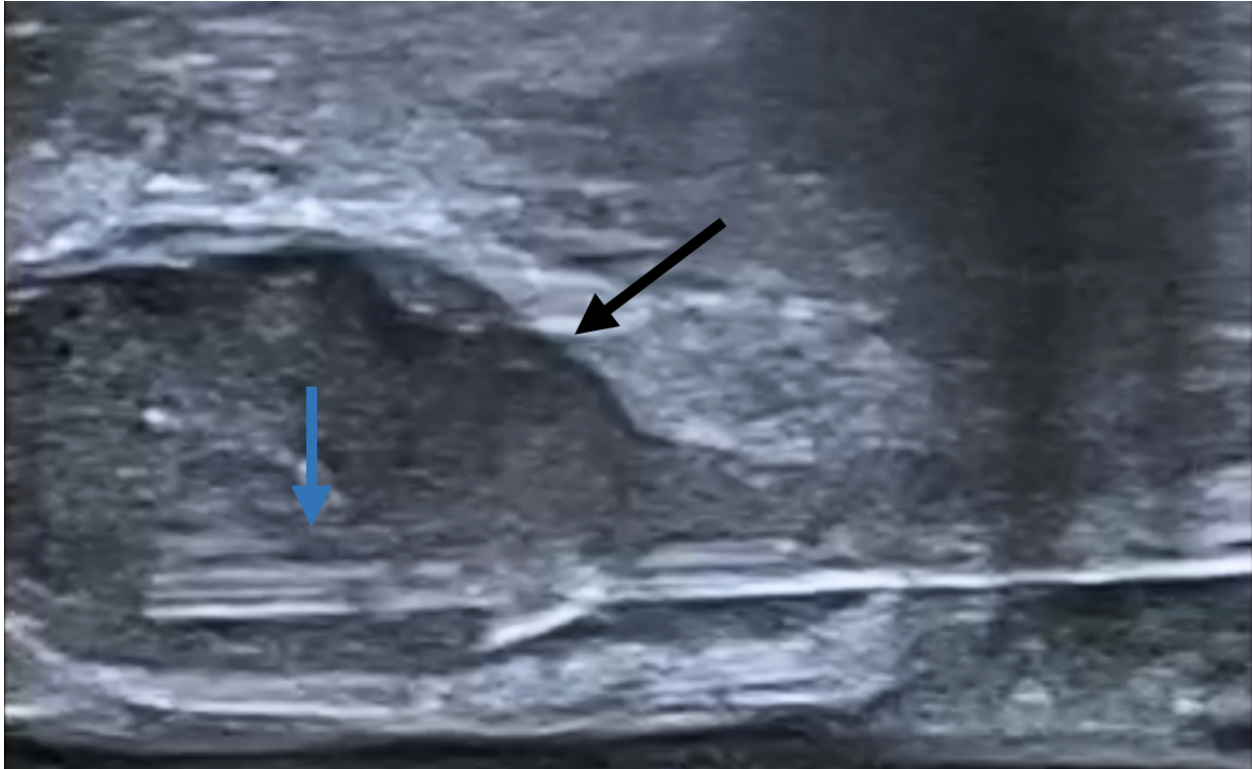
Imagens:



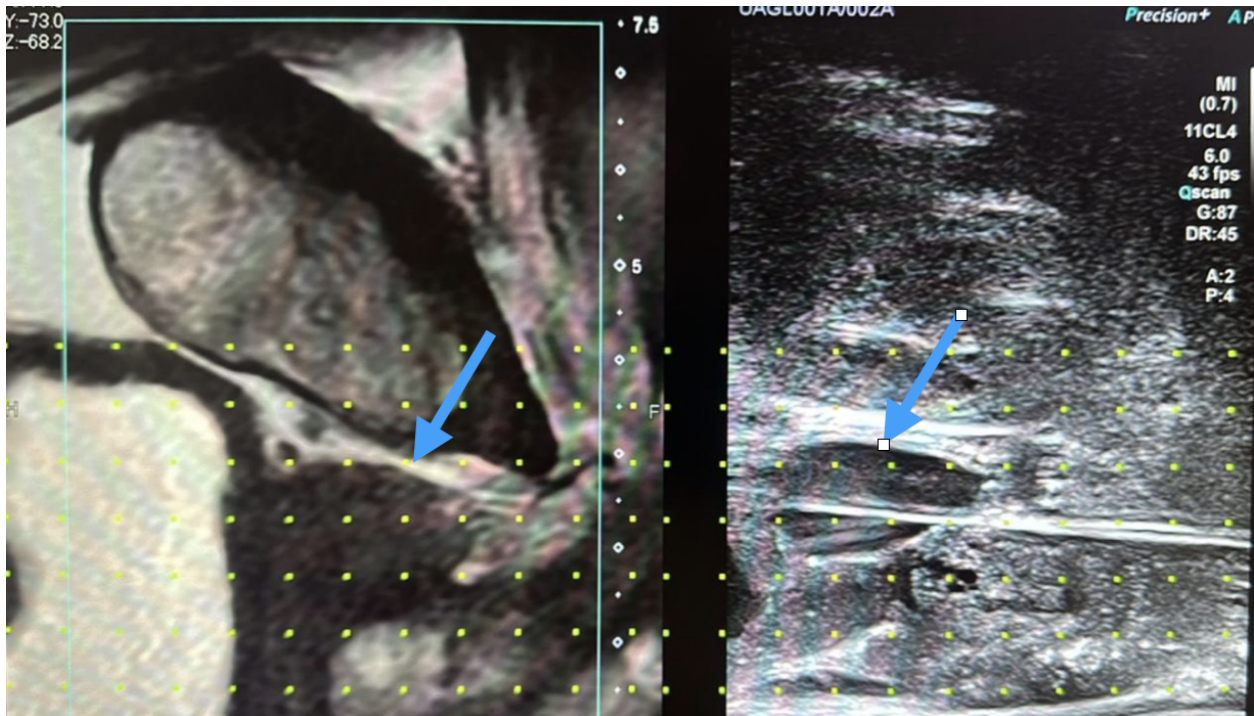
Ressonância magnética em T2 demonstrando coleção, (apontada pela seta amarela) com surgimento após prostatectomia robótica.



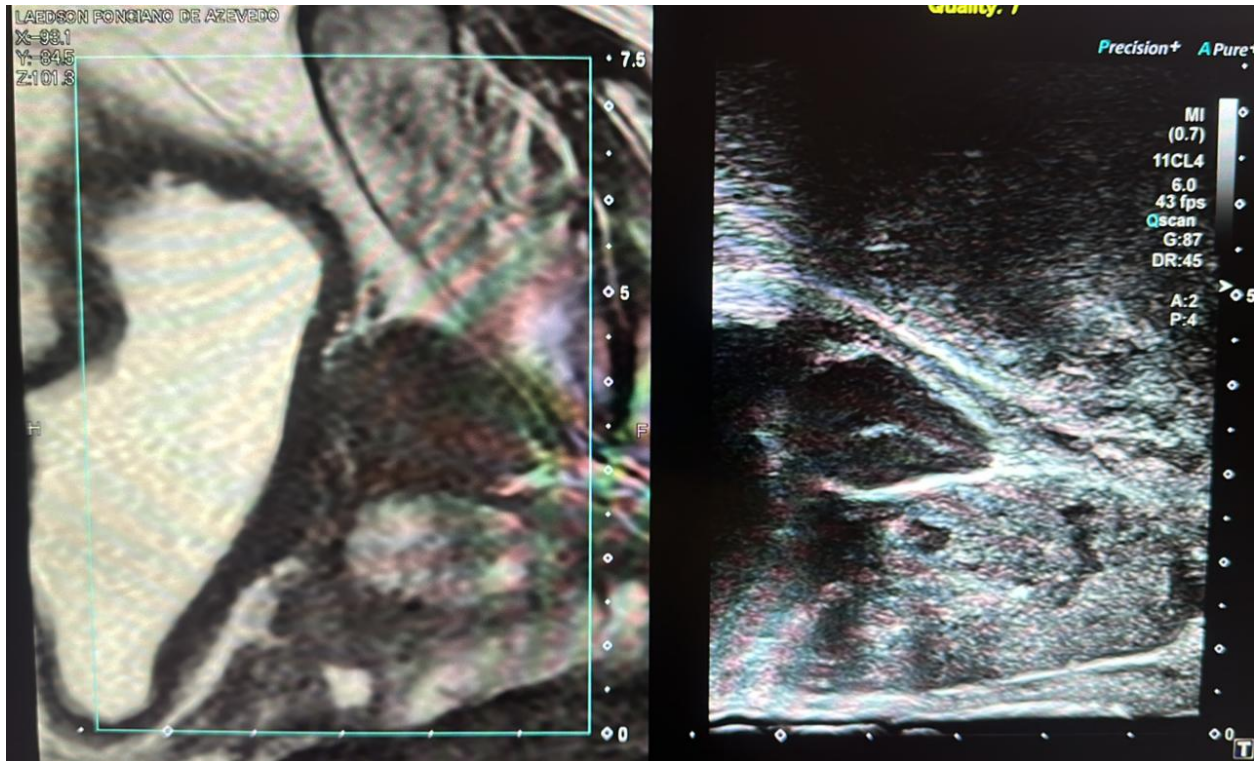
Ultrassonografia transperineal evidenciando mesma coleção da ressonância acima.



Drenagem realizada via transperineal. Na seta azul nota-se agulha de aspiração chiba 18 gauge.



Esquerda. Ressonância magnética aquisição em T2 com linfonodomegalia de aspecto atípico no centro da imagem. Direita. Ultrassom transperineal com inserção de agulha 16 gauge para biópsia. Linfonodo apontado pelas setas azuis.



Esquerda. Ressonância magnética aquisição em T2 com linfonodomegalia de aspecto atípico no centro da imagem. *Direita.* Trajeto da agulha de biópsia.