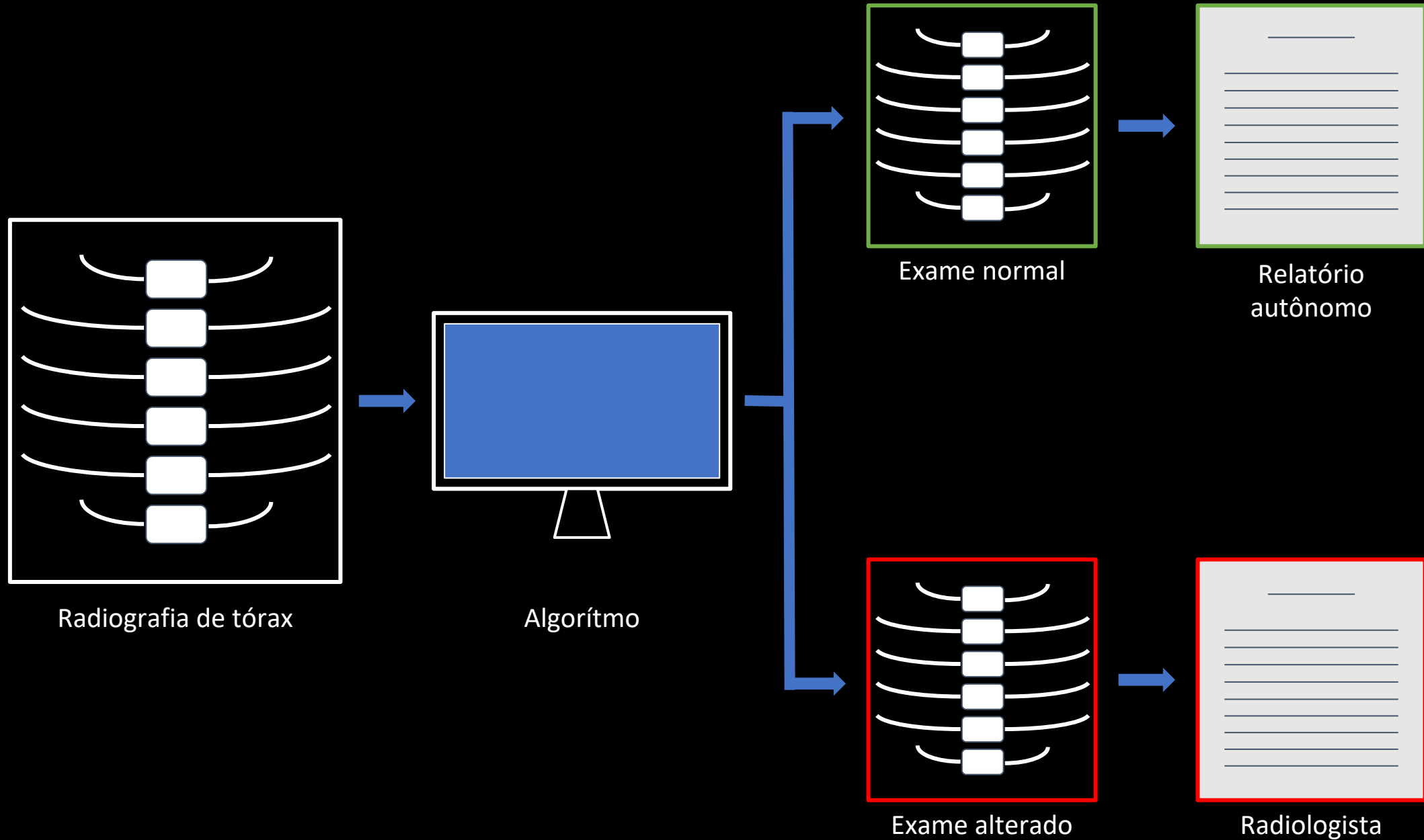
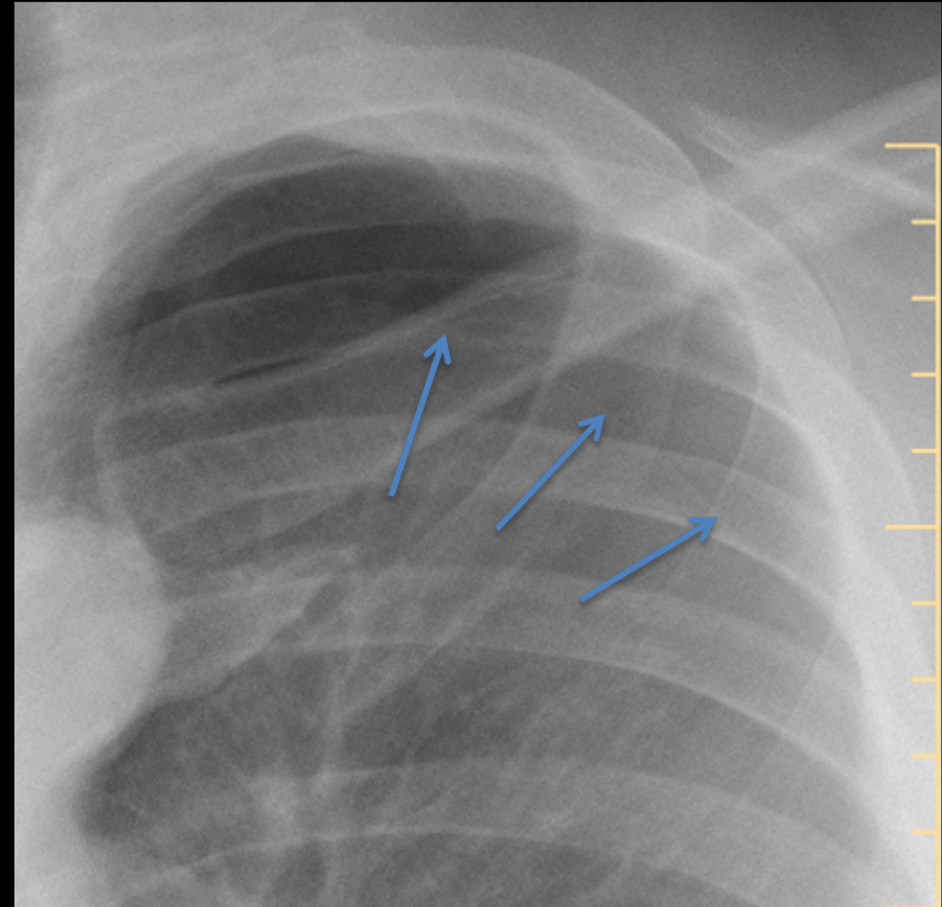
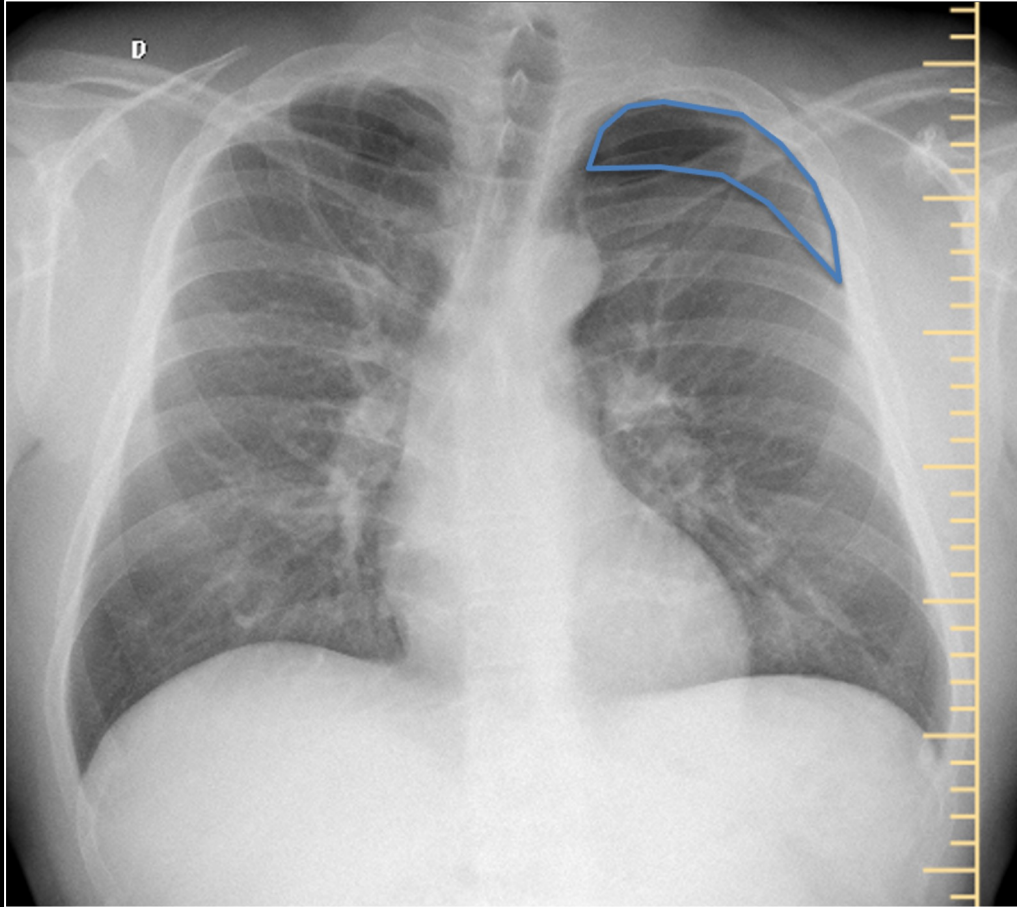


FLUXOGRAMA



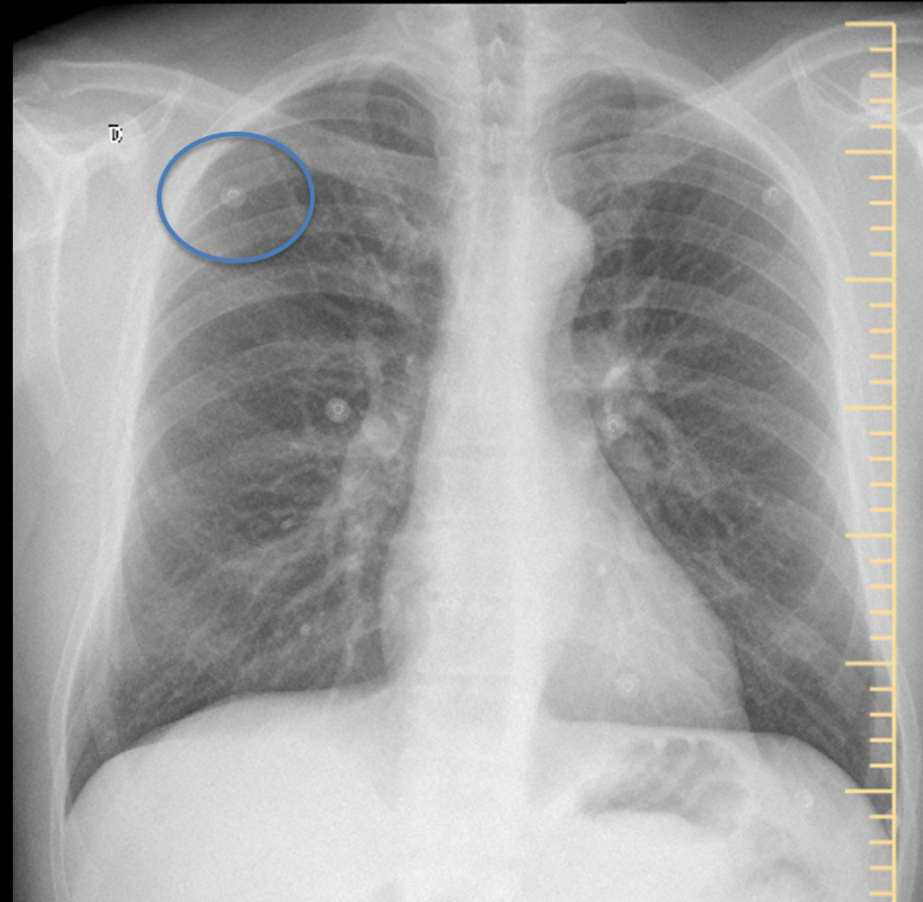
VERDADEIRO POSITIVO



LAUDO INTELIGÊNCIA ARTIFICIAL (IA): Presença de ar no hemitórax esquerdo comprimindo o parênquima pulmonar subjacente (**pneumotórax**). Os pulmões estão limpos, sem evidências de massas ou consolidações parenquimatosas. Trama vascular hilar normal. Área cardíaca com dimensões normais. Ausência de alargamento mediastinal.

IMPRESSÃO RADIOLOGISTA: Pequeno **pneumotórax** apical à esquerda.

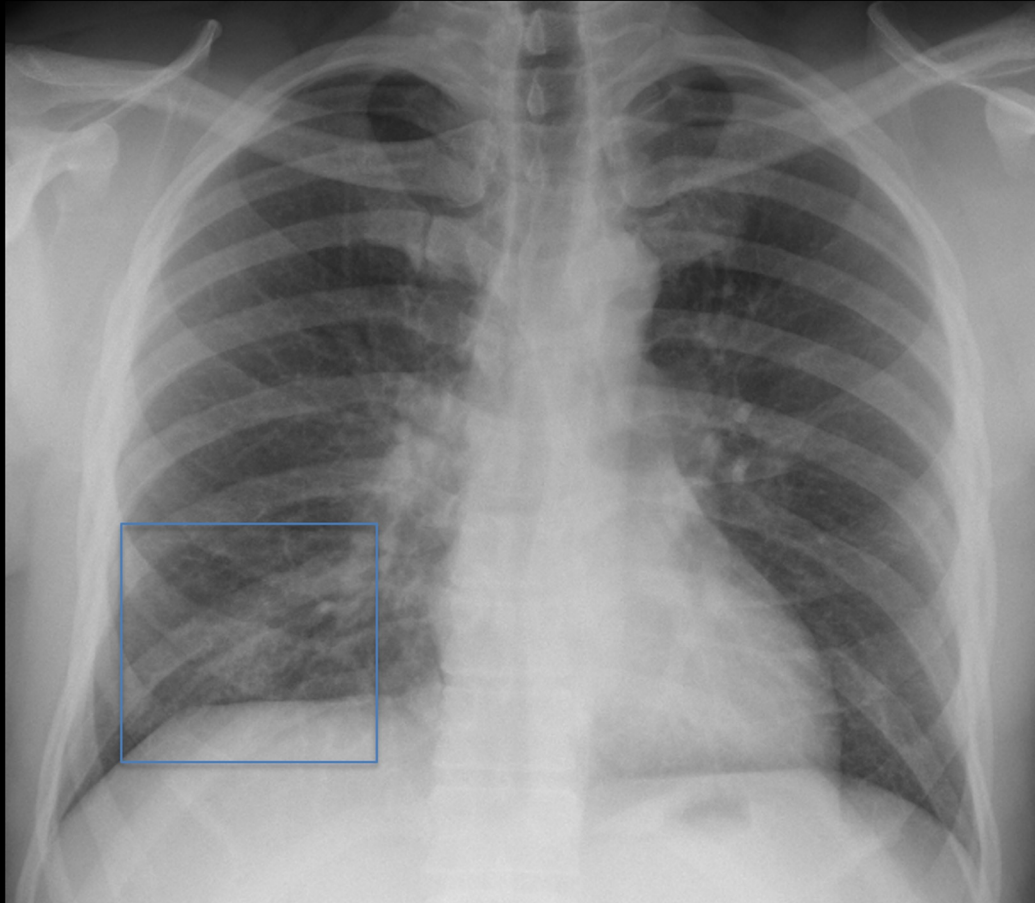
FALSO POSITIVO



LAUDO IA: Lesão densa e bem definida no campo pulmonar superior direito (**granuloma calcificado**). Trama vascular hilar normal. Área cardíaca com dimensões normais. Ausência de alargamento mediastinal.

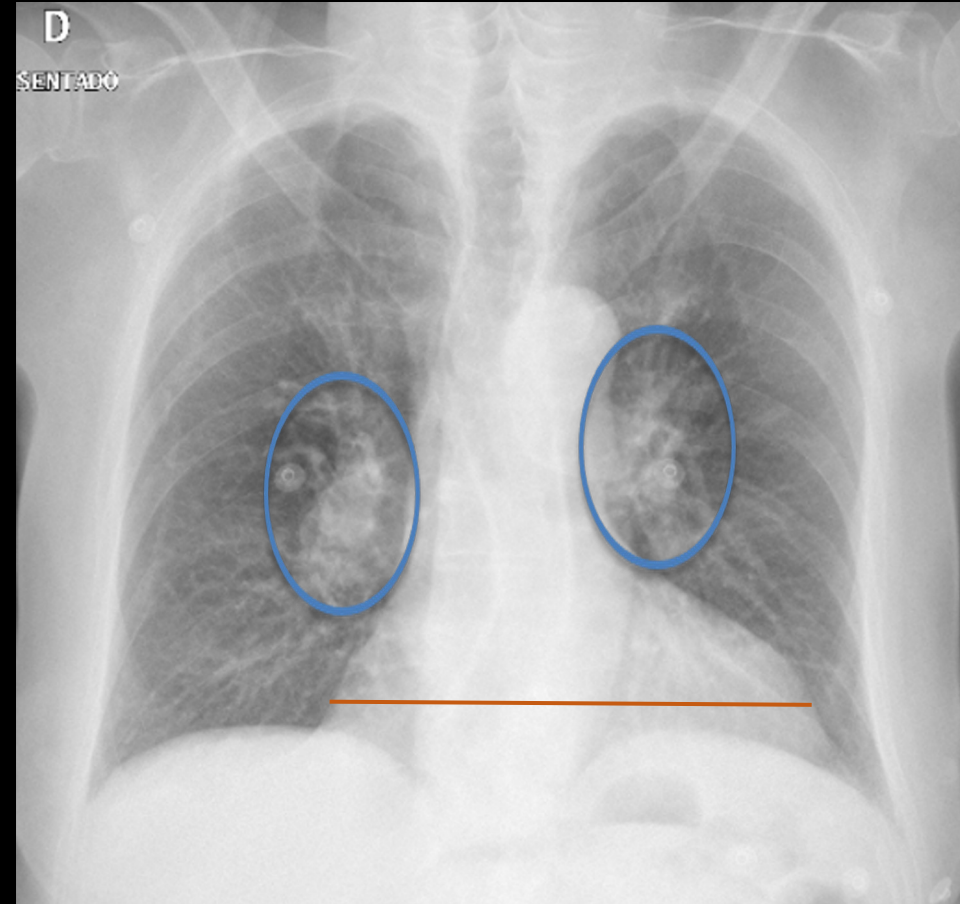
IMPRESSÃO RADIOLOGISTA: Exame normal. A imagem nodular destacada pela IA representa um **eletrodo externo** para monitorização cardíaca.

FALSO NEGATIVO



LAUDO IA: Os pulmões estão limpos, sem evidências de massas ou consolidações parenquimatosas. Trama vascular hilar normal. Seios costofrênicos livres. Área cardíaca com dimensões normais. Ausência de alargamento mediastinal.

IMPRESSÃO RADIOLOGISTA: Discretas opacidades pulmonares mal definidas na projeção do campo inferior direito.



LAUDO IA: Os pulmões estão limpos, sem evidências de massas ou consolidações parenquimatosas. Trama vascular hilar normal. Seios costofrênicos livres. Área cardíaca com dimensões normais. Ausência de alargamento mediastinal.

IMPRESSÃO RADIOLOGISTA: Proeminência dos hilos pulmonares e da trama vascular peri-hilar. Aumento do índice cardiotorácico.

ANÁLISE ESTATÍSTICA

Achado selecionado	Acurácia	Sensibilidade	Especificidade	VPN*	VPP*
Alterado	0,91	0,92	0,90	0,95	0,84

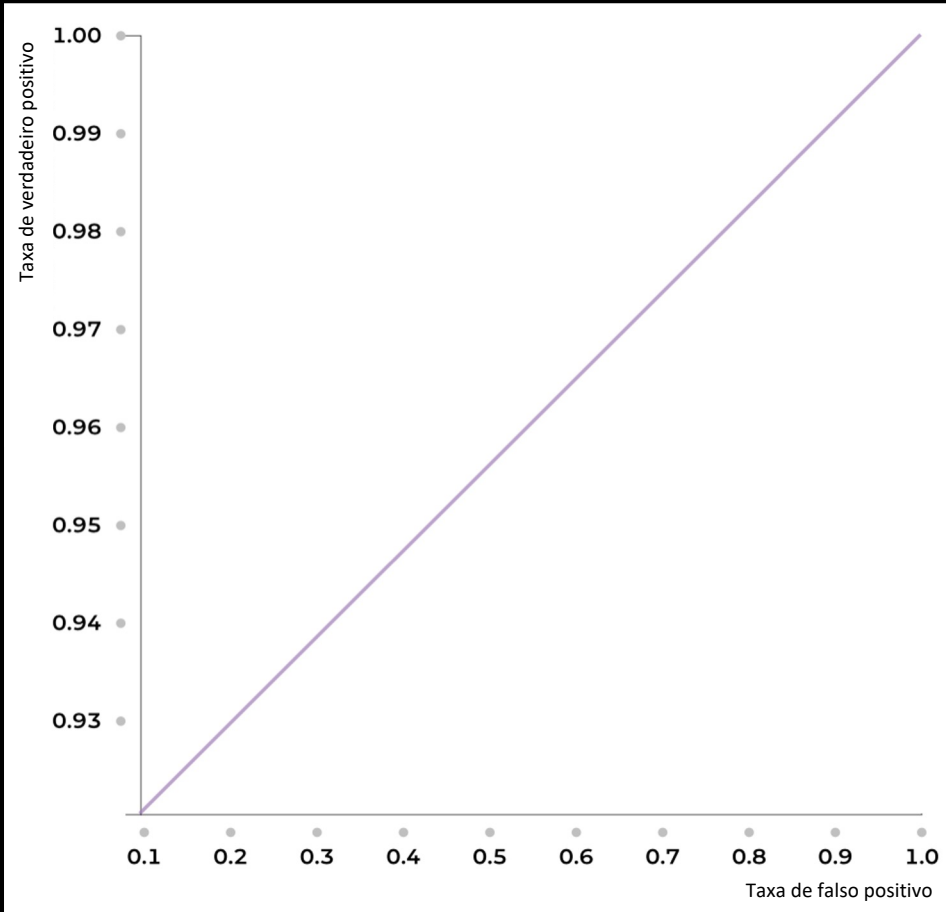


Gráfico da relação entre a taxa de verdadeiro positivo e a taxa de falso positivo - **Curva ROC**

Matriz de Confusão

Atual / Predito	Ausente	Presente
Ausente	282	30
Presente	14	162

*VPN: valor preditivo negativo
VPP: valor preditivo positivo