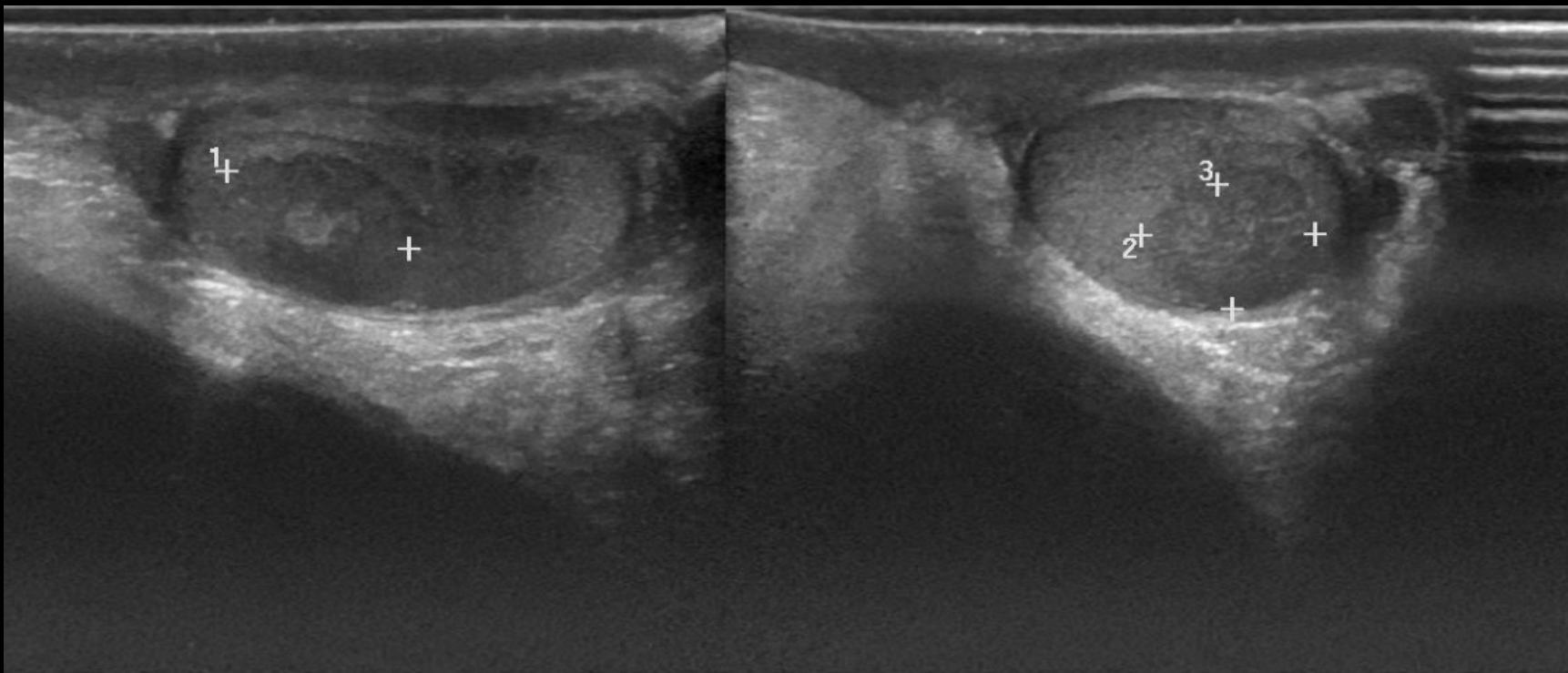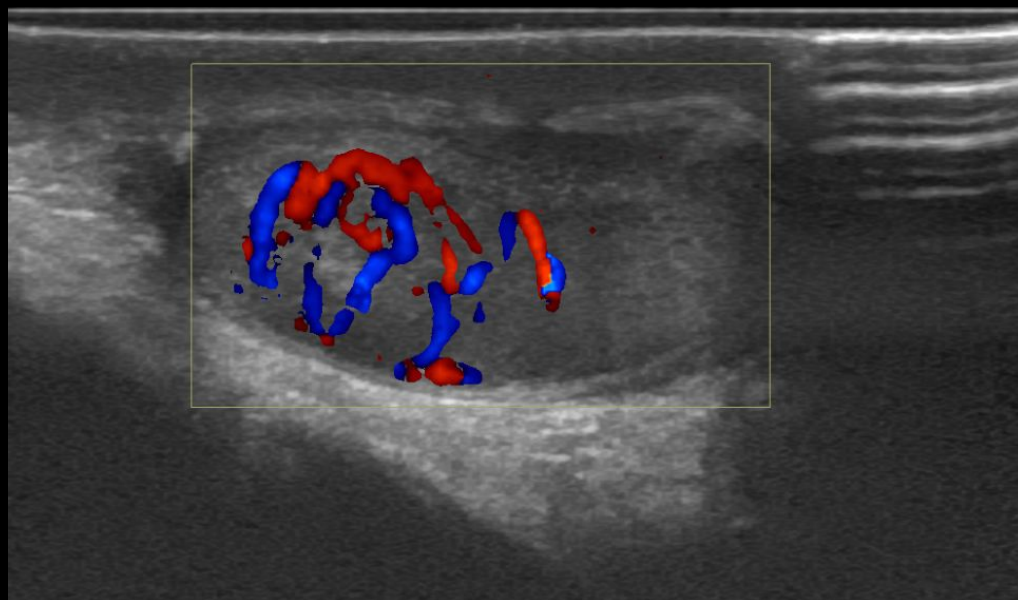


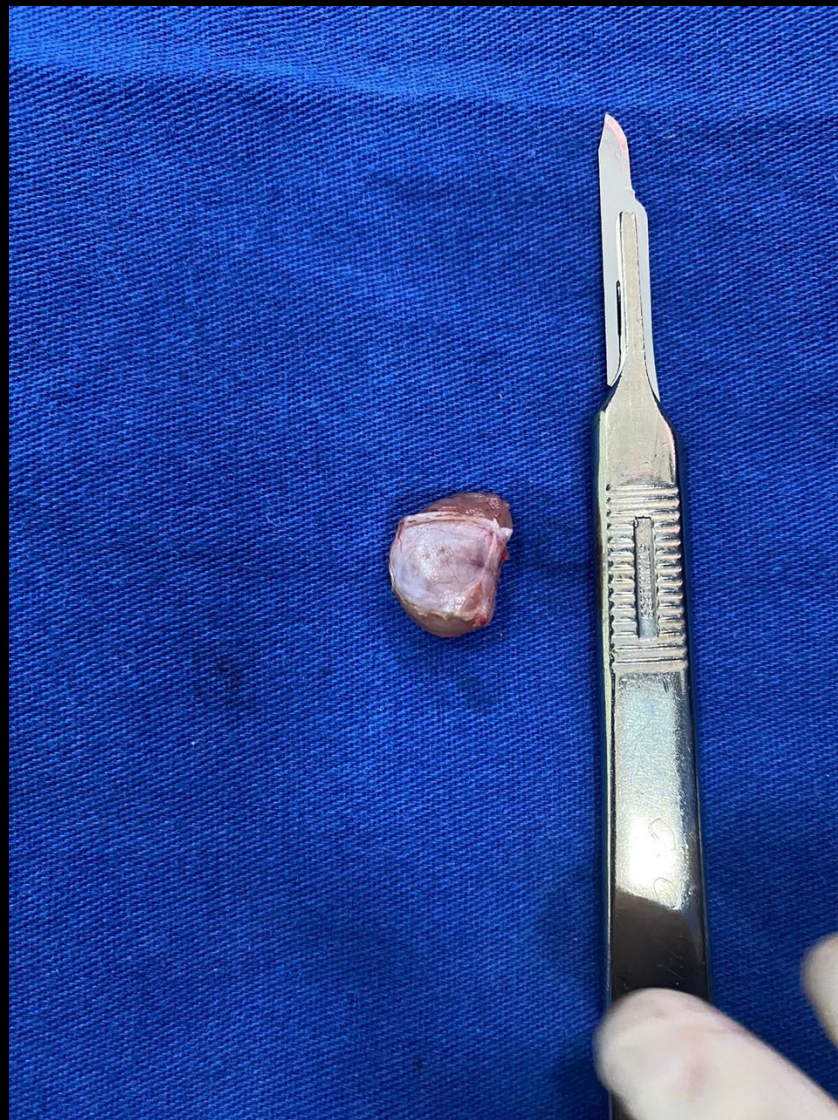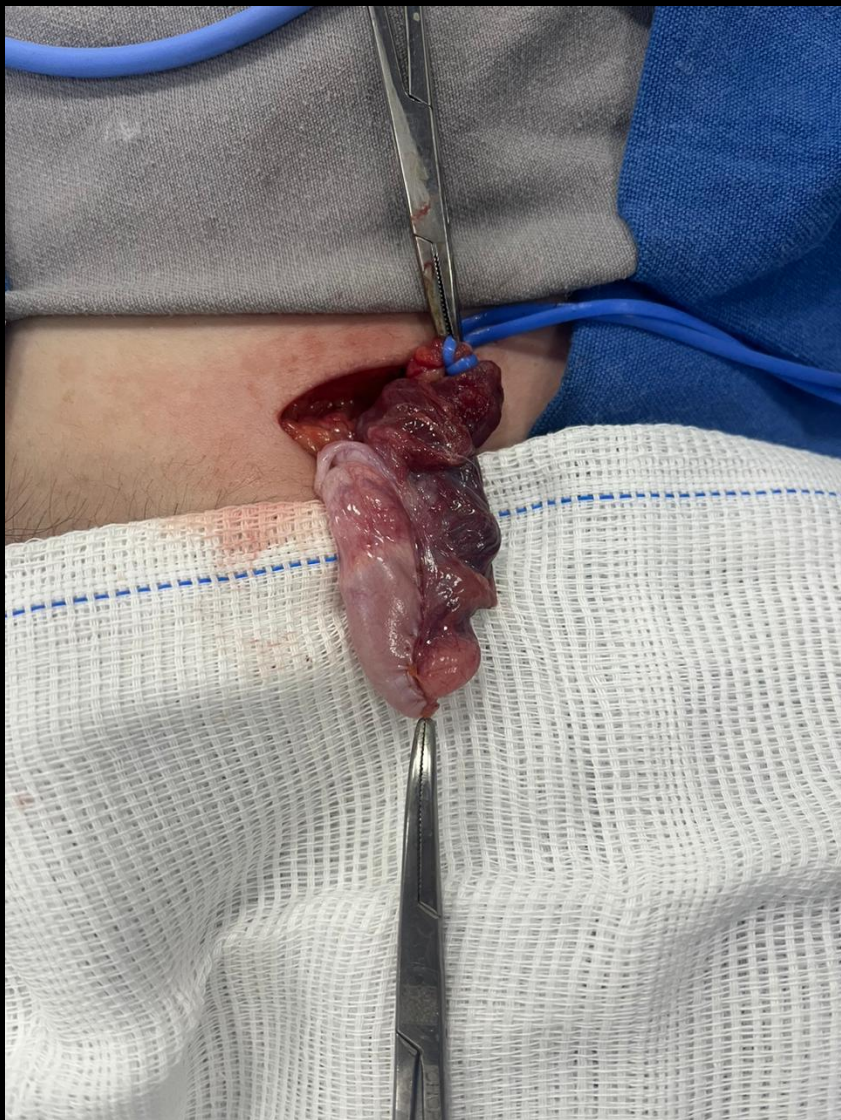54ª Jornada Paulista de Radiologia
2 a 5 de maio de 2024

Transamerica Expo Center • São Paulo • Brasil



Ao ultrassom, pequeno nódulo hipodenso e bem delimitado no testículo esquerdo, apresentando vascularização central e periférica ao estudo com Doppler colorido



54ª Jornada Paulista de Radiologia

2 a 5 de maio de 2024

Transamerica Expo Center • São Paulo • Brasil

No intraoperatório, pequeno nódulo de consistência endurecida no aspecto lateral do testículo esquerdo. Realizada nodulectomia com preservação do testículo, sem intercorrências.