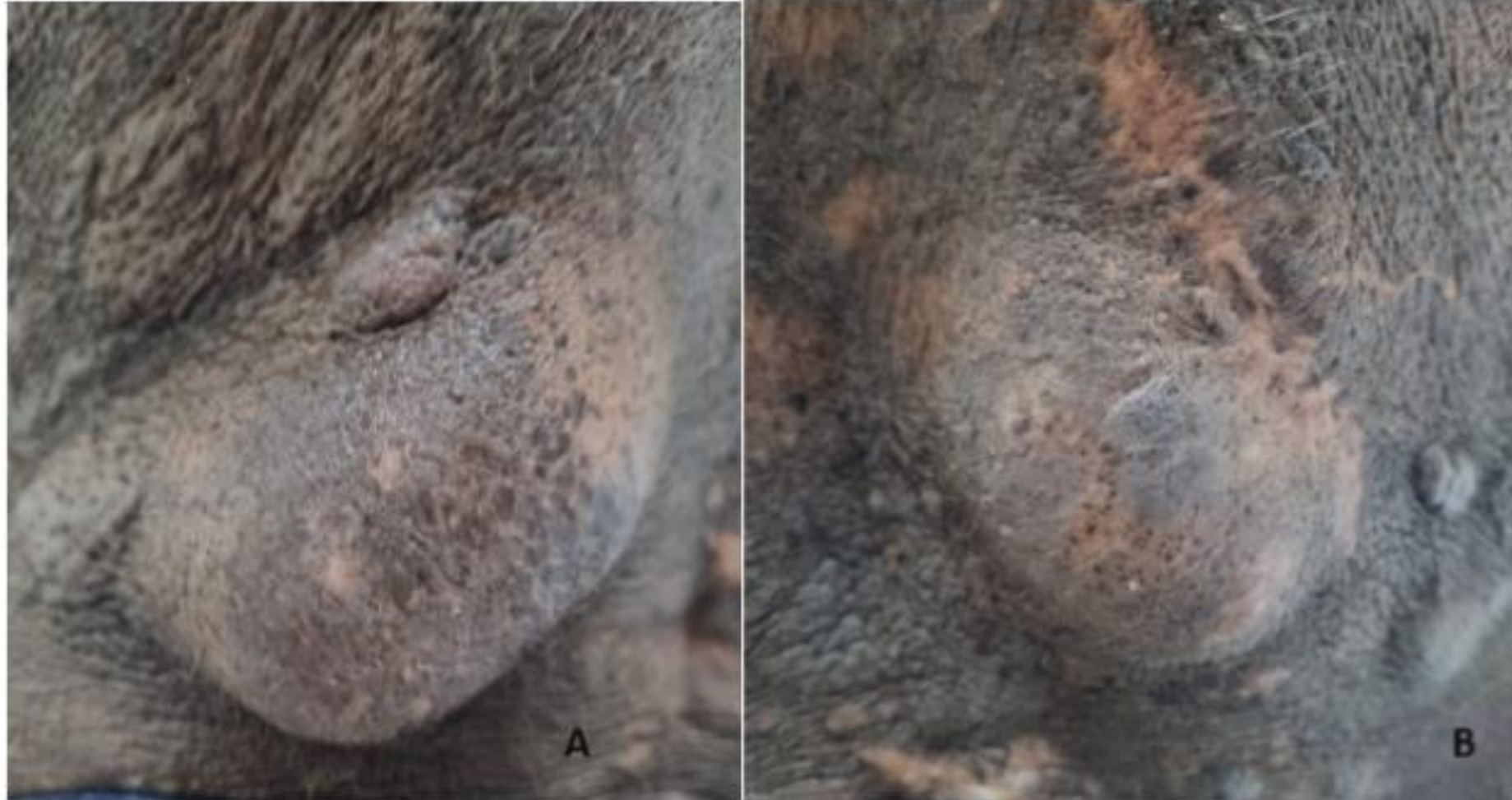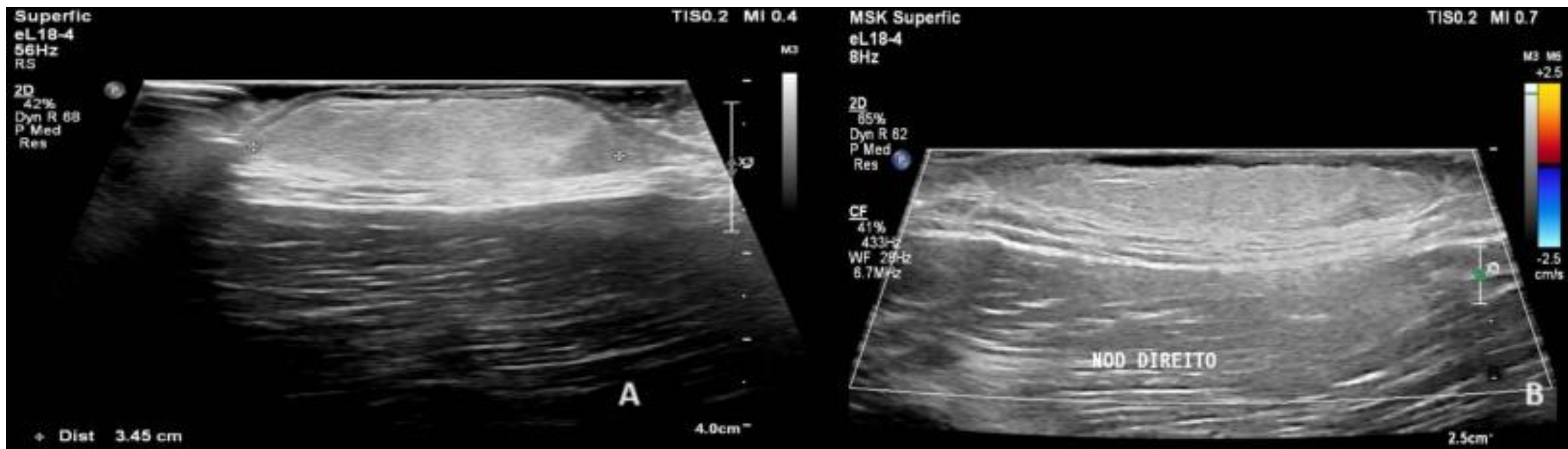




**Figura 1, A e B:** múltiplas lesões nodulares hiperocrômicas, enegrecidas, de consistência fibroelástica, não aderidas à planos profundos, na região dorsal.



**Figura 2, A :** Ultrassonografia das lesões nodulares dorsais de forma ecogênica, com finas traves de permeio, bem delimitada, localizada na hipoderme. Observa-se também, espessamento da epiderme e derme, e os grupos musculares com espessura e ecogenicidade preservados. **B:** Ausência de fluxo ao color Doppler.