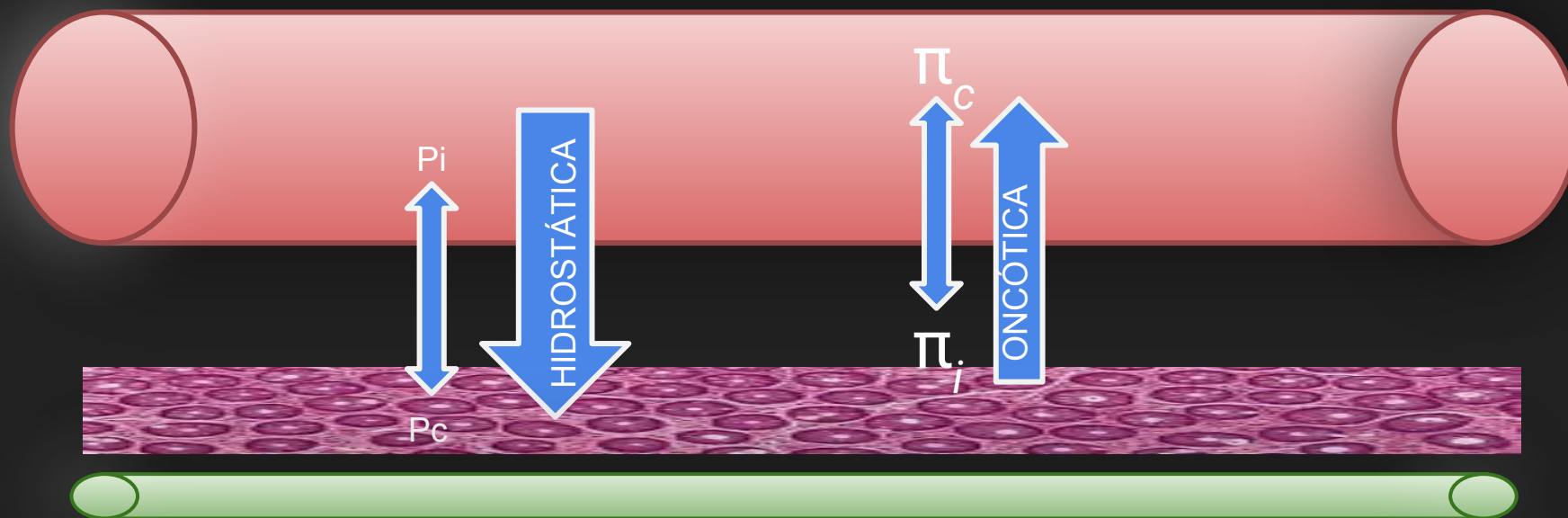


Ensaio pictórico com revisão didática sobre edema pulmonar, casos que todo radiologista deve saber.

$$Q = Kf([P_c - P_i] - R[\pi_c - \pi_i])$$



Q = Fluido transudato ou exsudato

Kf = Coeficiente de Filtração (superfície endotelial e espessura da parede do capilar alveolar)

Pc = Pressão hidrostática capilar

Pi = Pressão hidrostática intersticial

R = Coeficiente oncótico ou de deflexão para proteína

π_c = Pressão oncótica capilar

π_i = Pressão oncótica intersticial

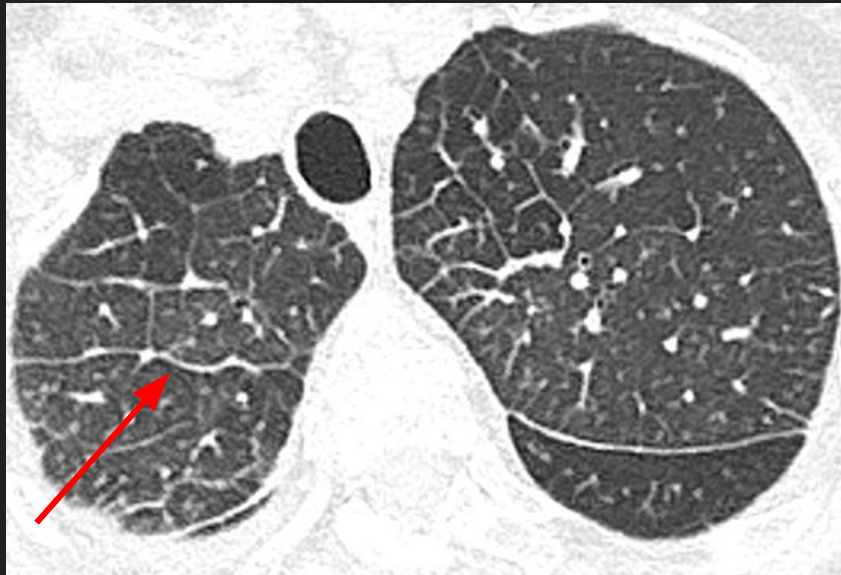Resposta fisiológica adaptativa para o excesso de líquido

1. Aumento da capacidade linfática
2. Diminuição da pressão oncótica intersticial (membrana alvéolo-capilar semipermeável)

AUMENTO DA PRESSÃO HIDROSTÁTICA

01

A pressão hidrostática excede a oncótica e líquido se acumula interstício pulmonar até o alvéolo.

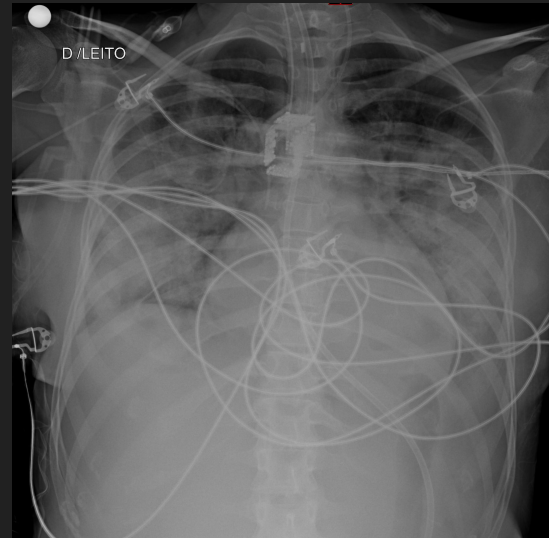


Sexo masculino de 53 anos com sobrecarga hídrica pós-operatória. A pressão capilar pulmonar foi de 20 mm Hg. A tomografia mostra linhas septais inter e intralobares (seta vermelha), espessamento peribrônquico, áreas difusas em vidro fosco de maior atenuação com gradiente gravitacional.

ALTERAÇÃO DA PERMEABILIDADE

02

Um processo inflamatório significativo gera dano ao endotélio capilar e ao epitélio alveolar.

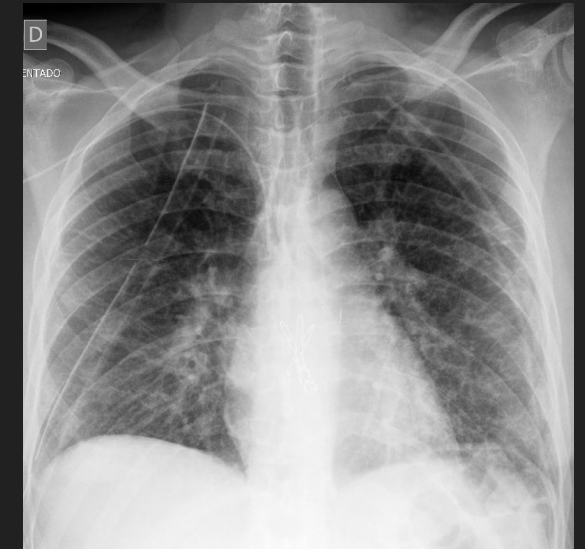


Sexo feminino, 35 anos, internação por COVID-19 grave. Extensas opacidades difusas com predomínio nas bases pulmonares bilateralmente (padrão de asa de morcego)

MISTO

03

Envolve tanto ao aumento da pressão hidrostática quanto a alteração da permeabilidade.



Sexo masculino, 34 anos, transplante pulmonar bilateral por fibrose cística. A radiografia de tórax obtida 48 horas após demonstra acentuação da trama broncovascular e discretas opacidades alveolares confluentes nas bases. O índice cardíaco e vascular são de tamanho normal.

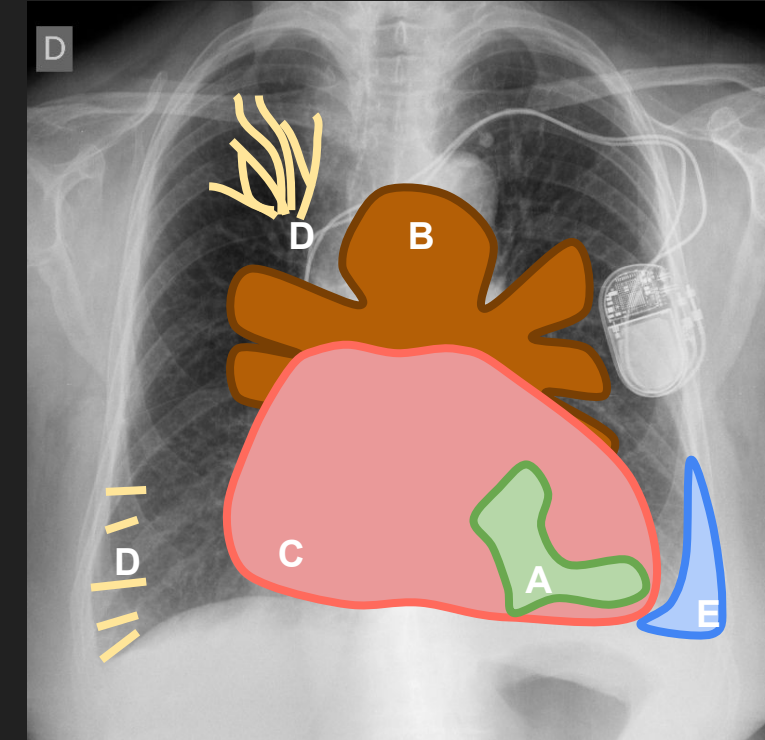
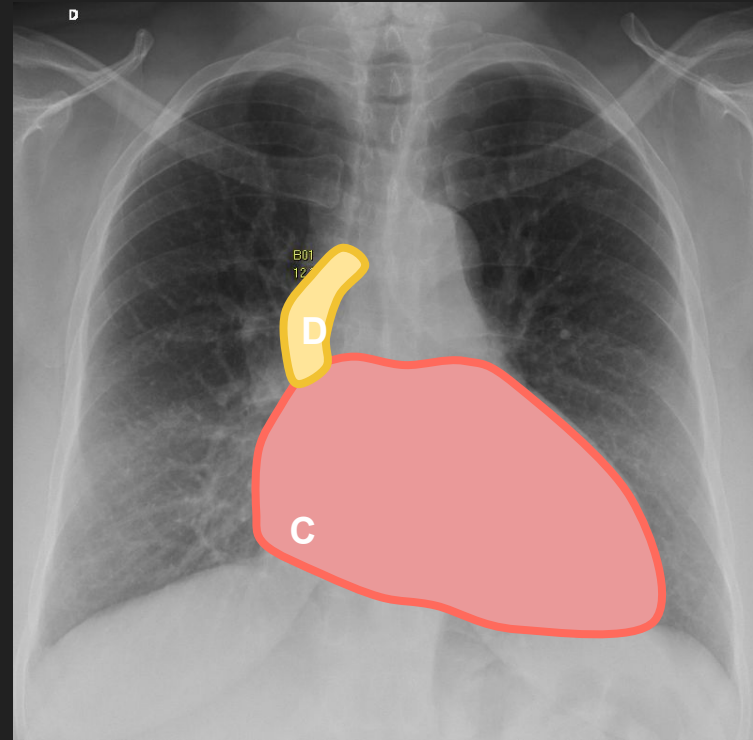
- Imagem

1. Ingurgitamento do pedículo vascular: mediastino "superior" - acima do arco aórtico
2. Cefalização vascular: redistribuição do sangue para os lobos superiores
3. Peribronchial cuffing: aumento de densidade ao redor das paredes de um brônquio ou bronquíolo (espessamento da parede brônquica ou líquido ao redor dos brônquios devido à congestão linfática)
4. Linhas B de Kerley: espessamento dos septos interlobulares
5. Aumento de densidade ou opacidades em vidro fosco (formas severas com fluido intra alveolar)
6. Derrame pleural
7. Cardiomegalia

CUIDADO: Assimétrico; Asa de morcego;

- MNEMÔNICO

- A. Alveolar opacification
- B. Bat wing
- C. Cardiomegaly
- D. Diffuse interstitial thickening (septal lines) / Diversion vascular (cephalization)
- E. Effusions (pleural)



A. Alveolar opacification; B. Bat wing; C. Cardiomegaly; D. Diffuse interstitial thickening (septal lines) / Diversion vascular (cephalization); E. Effusions (pleural)

- Edema pulmonar pós afogamento

Associado: aspiração ou inalação de água nas últimas 24 horas. Estágios: 1- Laringoespasmo imediato 2- Pressão negativa 3- Hipóxia

Imagem:

1. Linhas de Kerley
2. Peribronchial cuffing
3. Opacidades ou consolidações peri-hilares

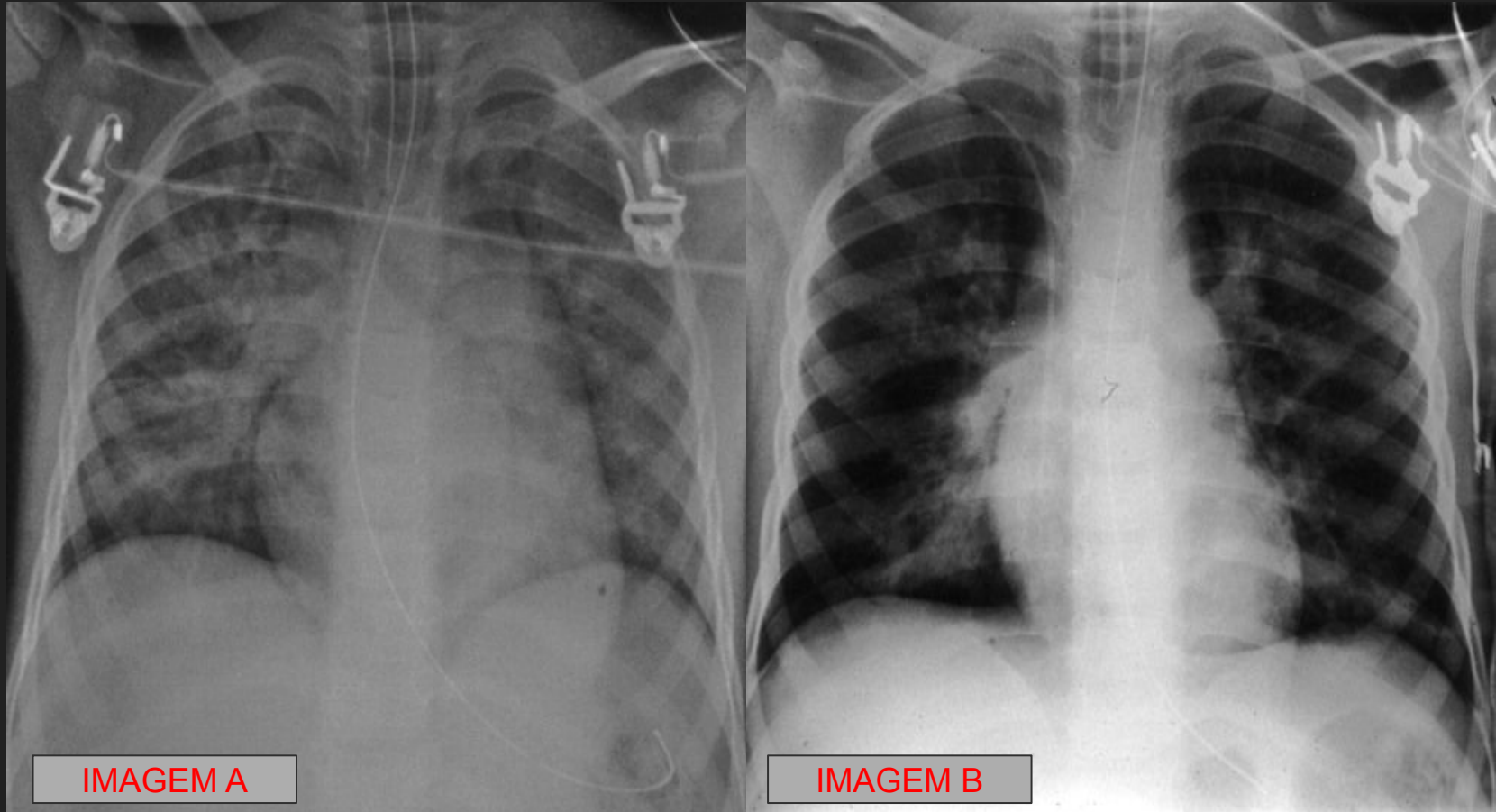


IMAGEM A

IMAGEM B

Sexo masculino de 5 anos, 1 hora após afogamento na piscina. A radiografia de tórax (IMAGEM A) obtida no momento da admissão revela opacidades alveolares confluentes perihilares bilaterais, com aspecto em asa de morcego. Com melhora significativa após 3 horas (IMAGEM B).

Sexo feminino, 3 anos, 3 horas após afogamento na piscina. A tomografia opacidades em vidro fosco predominantemente centrais bilaterais,

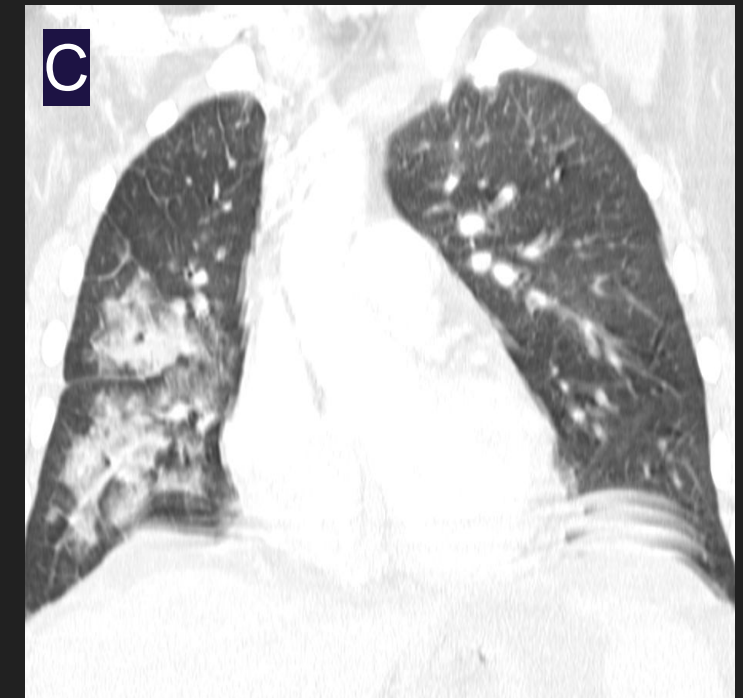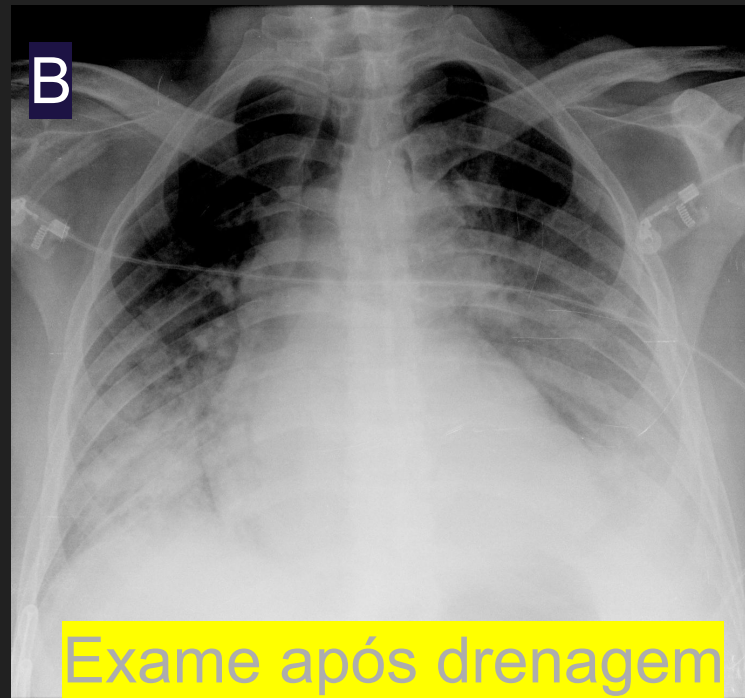
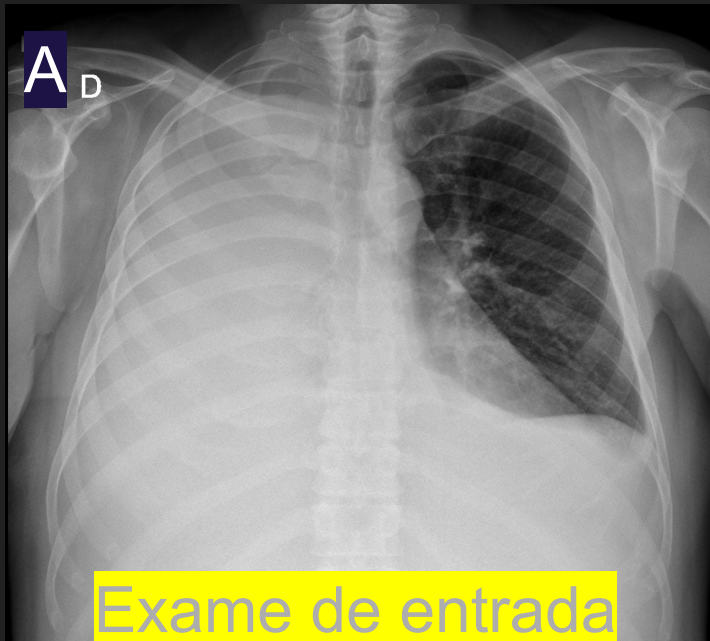
- Edema pulmonar de reexpansão

Associado: história de reexpansão **após toracocentese**

Mecanismo misto após 48 horas com resolução em até 7 dias

Imagem:

1. Opacidades peri-hilares em vidro fosco e pequenas consolidações de predomínio central do lado drenado (e reexpandido)
2. Peribronchial cuffing



Sexo masculino, 57 anos, internado por carcinomatose pleural com derrame volumoso à direita (hemitórax opaco - (A)). Realizada drenagem de três litros de líquido. A radiografia de tórax de controle realizada 2 horas depois demonstra extenso edema pulmonar deste lado (B) - achados também vistos na TC do tórax (C). Os sinais radiológicos desapareceram em 5 dias.