

Afecções duodenojejunais: navegando em território desconhecido

AFECCÇÕES DUODENOJEJUNAIS: NAVEGANDO EM TERRITÓRIO DESCONHECIDO

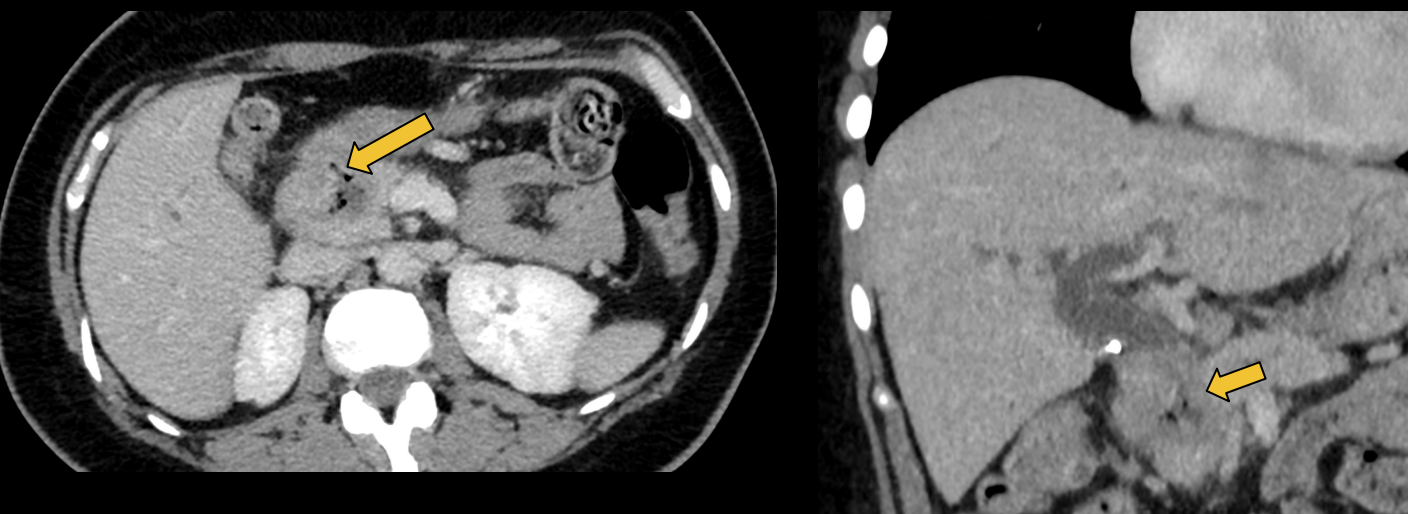
Um amplo espectro de patologias pode afetar o duodeno e o jejuno, dentre elas patologias inflamatórias/infecciosas, neoplasias, síndromes vasculares, algumas podendo levar a emergências médicas.

Inflamatórias/infecciosas	Neoplasias	Anormalidades vasculares
<ul style="list-style-type: none">• Úlceras duodenais• Doença de Crohn• Tuberculose e outras doenças granulomatosas	<ul style="list-style-type: none">• Malignas<ul style="list-style-type: none">• Adenocarcinoma• Linfoma• Tumores neuroendócrinos• Benignas<ul style="list-style-type: none">• Pólipos• Adenomas• Hemangiomas• Lipomas• GISTs	<ul style="list-style-type: none">• Hematoma intramural• Fístulas aortoentéricas

O objetivo deste ensaio é facilitar o reconhecimento e a correta interpretação destes achados na TC e RM e fazer uma breve revisão das suas principais patologias.

AFECÇÕES DUODENOJEJUNAIS: INFLAMATÓRIAS/INFECCIOSAS

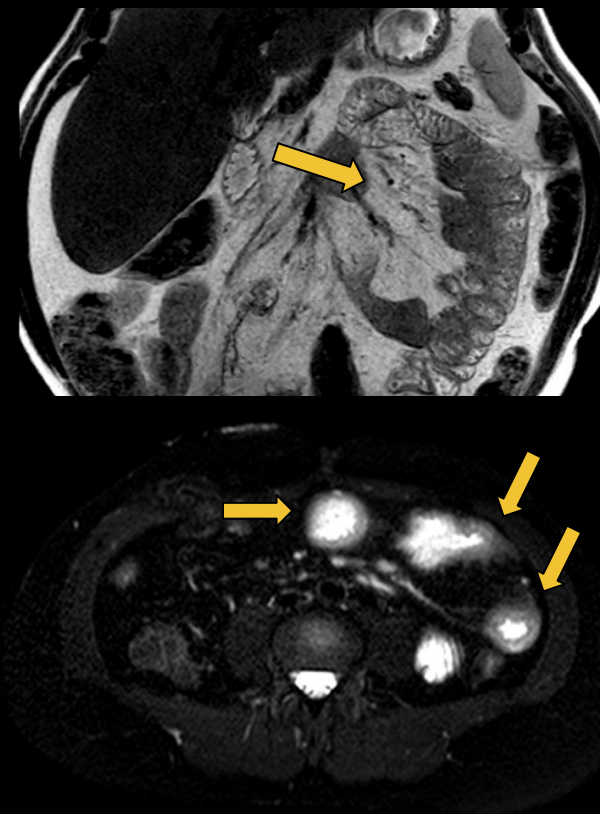
Caso 1 – **Úlceras duodenais**
TC (axial e coronal)



Lesão ulcerada na transição bulboduodenal para a segunda porção duodenal.

Há sinais de extensão para a cabeça pancreática, compatível com úlcera duodenal terebrante.

Casos 2 e 3 – **Doença de Crohn**
RM (coronal - caso 2 e axial - caso 3)

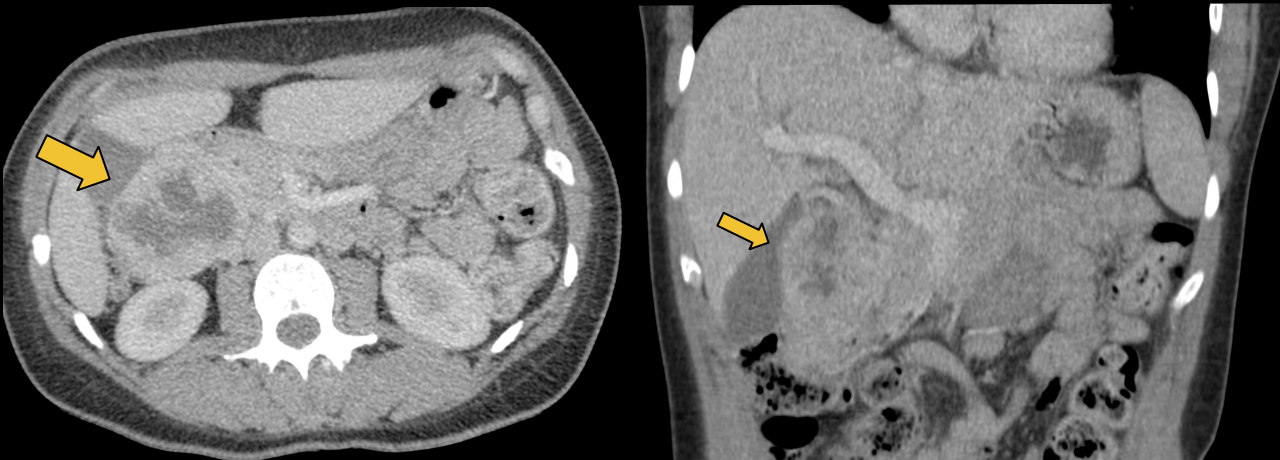


Caso 2 - Espessamento parietal em alças de jejuno com proeminência da vasculatura mesentérica, caracterizando “**sinal do pente**”

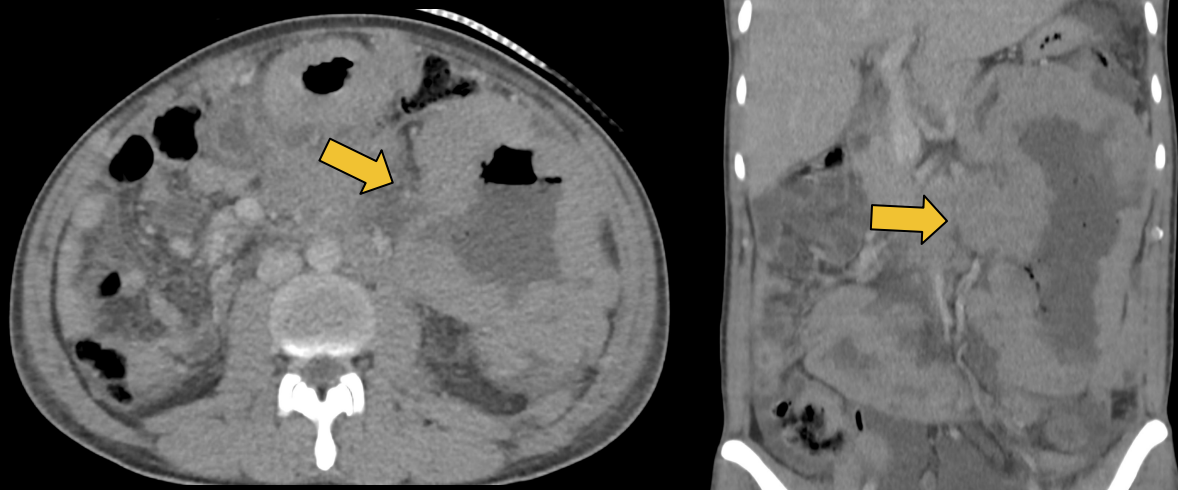
Caso 3 - espessamento parietal em alças de jejuno, com padrão saltatório - alto sinal T2 nas sequências com saturação de gordura

AFECÇÕES NEOPLÁSICAS DUODENOJEJUNAIS: NEOPLASIAS

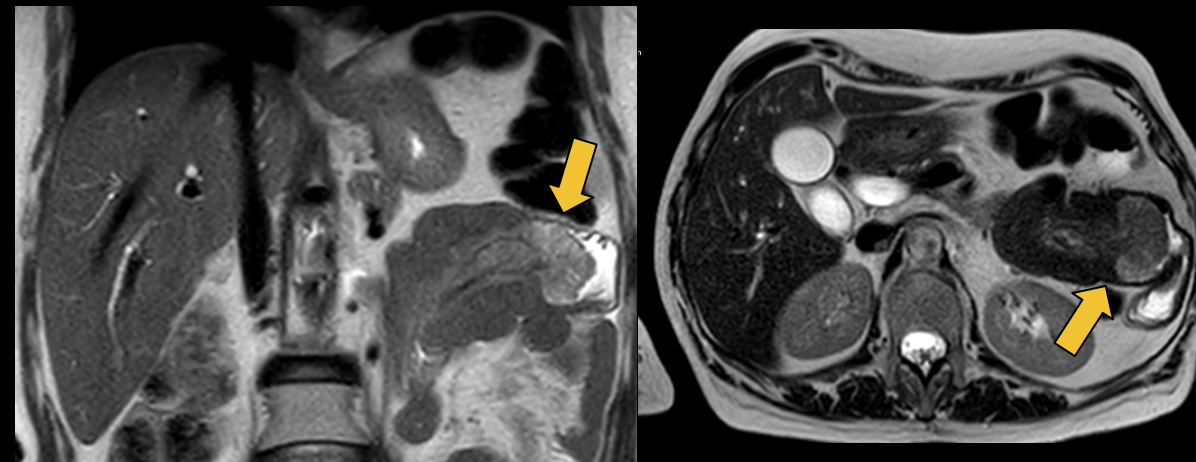
Caso 1. **GIST DUODENAL**
TC (axial e coronal).



Caso 2. **LINFOMA DE BURKITT JEJUNAL**
TC (axial e sagital).



Caso 3. **Adenoma de jejuno complicado com intussuscepção duodenojejunal**
RM T2 (axial e coronal).



Tumores de delgado são incomuns, representando menos de 2% das tumores malignos do trato gastrointestinal. Dentre os tumores benignos, destacam-se os pólipos, adenomas, hemangiomas, lipomas e tumores estromais gastrointestinais (GISTs). Outros tumores primários do intestino delgado incluem linfoma e carcinóide. O principal tumor maligno nestes segmentos é o adenocarcinoma.

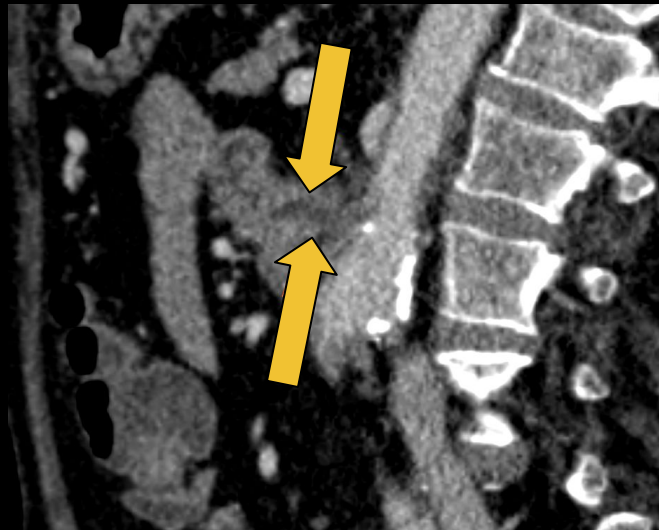
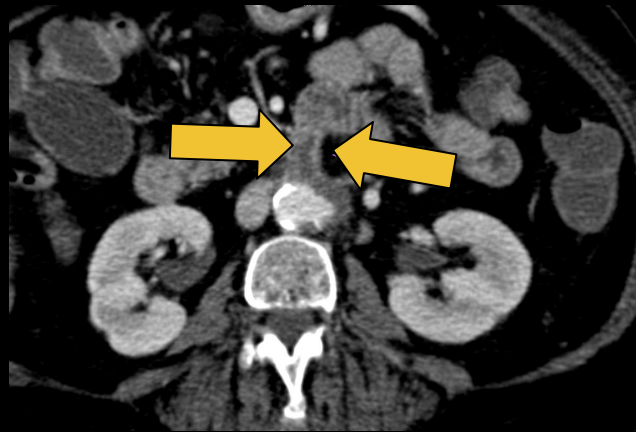
Caso 1 – Formação expansiva hiperrealçante na segunda porção duodenal.
AP: GIST duodenal

Caso 2 – Acentuado espessamento parietal circunferencial em alças de jejuno, com aspecto de “alças aneurismáticas”, sugerindo **linfoma**

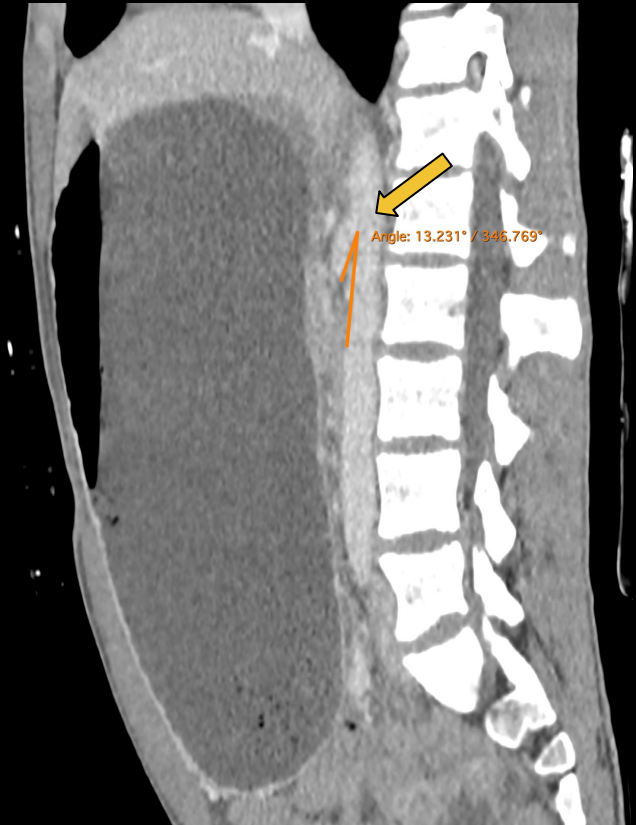
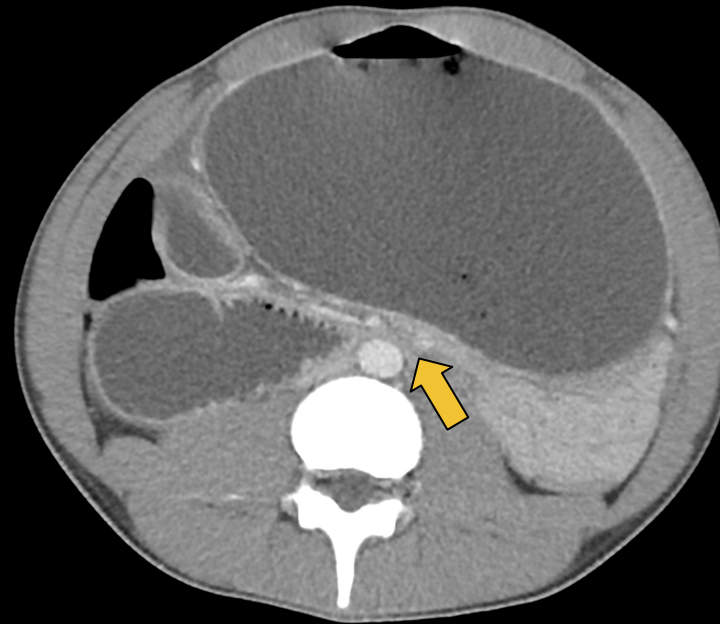
Caso 3 – Lesão polipoide no jejuno, complicada com intussuscepção duodenojejunal. **AP: adenoma**

AFECÇÕES NEOPLÁSICAS DUODENOJEJUNAIS: SÍNDROMES VASCULARES

Caso 1. **Fístula aortoentérica**
TC (axial e sagital).



Caso 2. **Síndrome da artéria mesentérica superior**
RM T2 (axial e coronal).



Caso 1 – Aneurisma de aorta abdominal, evidenciando-se trajeto comunicando a luz duodenal e a porção trombosada do aneurisma

Caso 2 – Estômago acentuadamente distendido, com área de transição abrupta de calibre na segunda porção duodenal. Ângulo aortomesentérico de aproximadamente 10°