

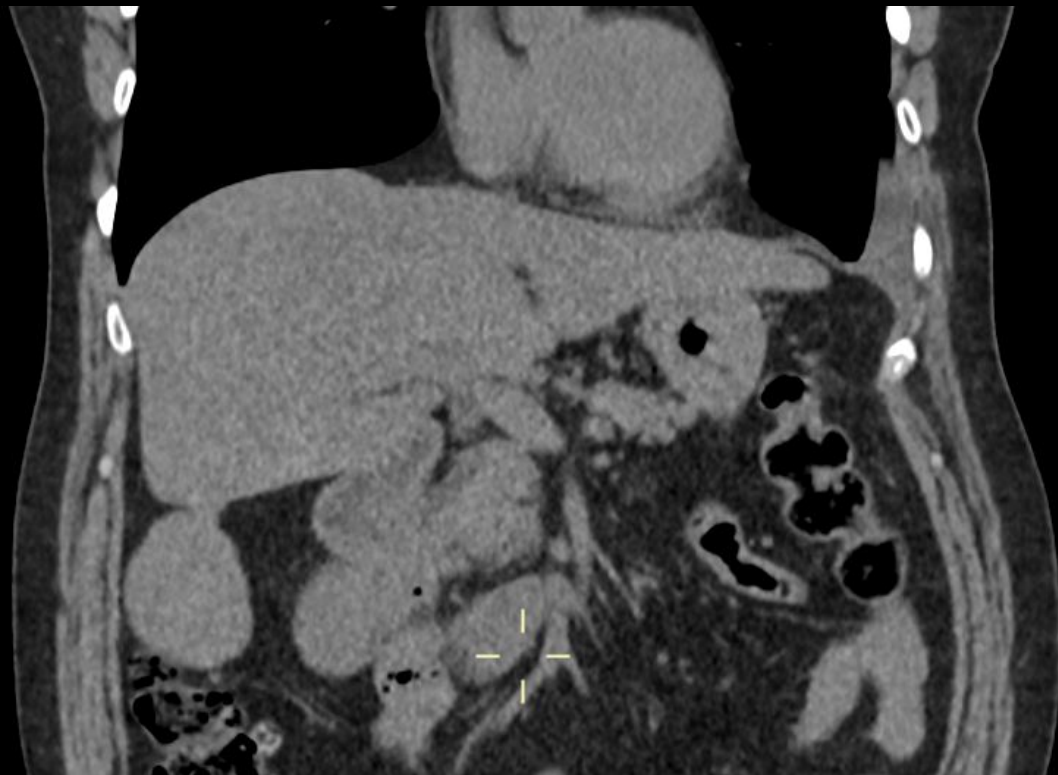Figura 1

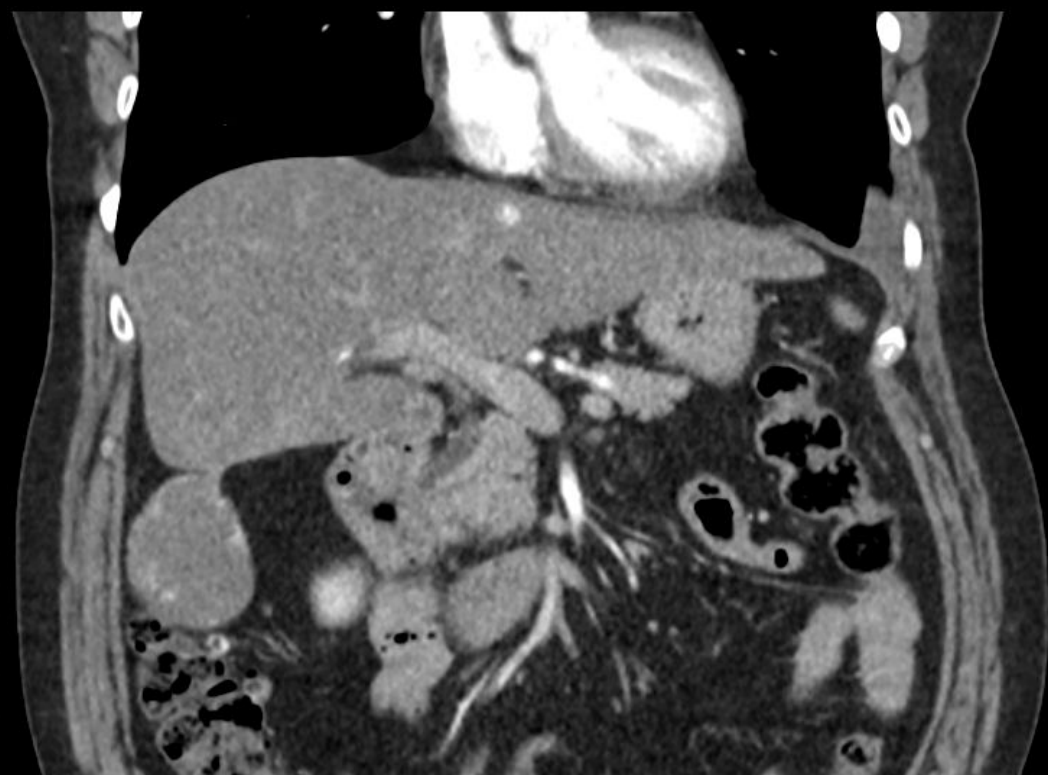


Figura 2

Tomografia computadorizada do abdome superior em reconstrução coronal demonstrando nódulo hepático circunscrito e pediculado no segmento VI, exofítico. Figura 1. Fase sem contraste. Figura 2. Fase arterial.

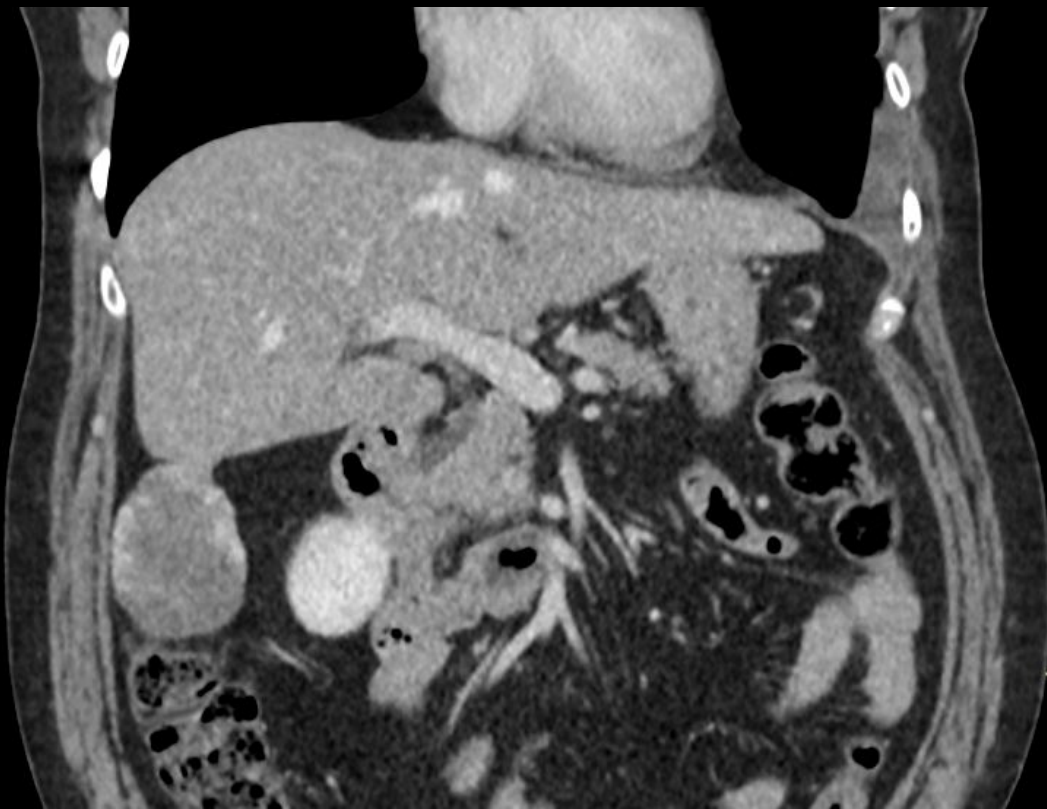


Figura 3

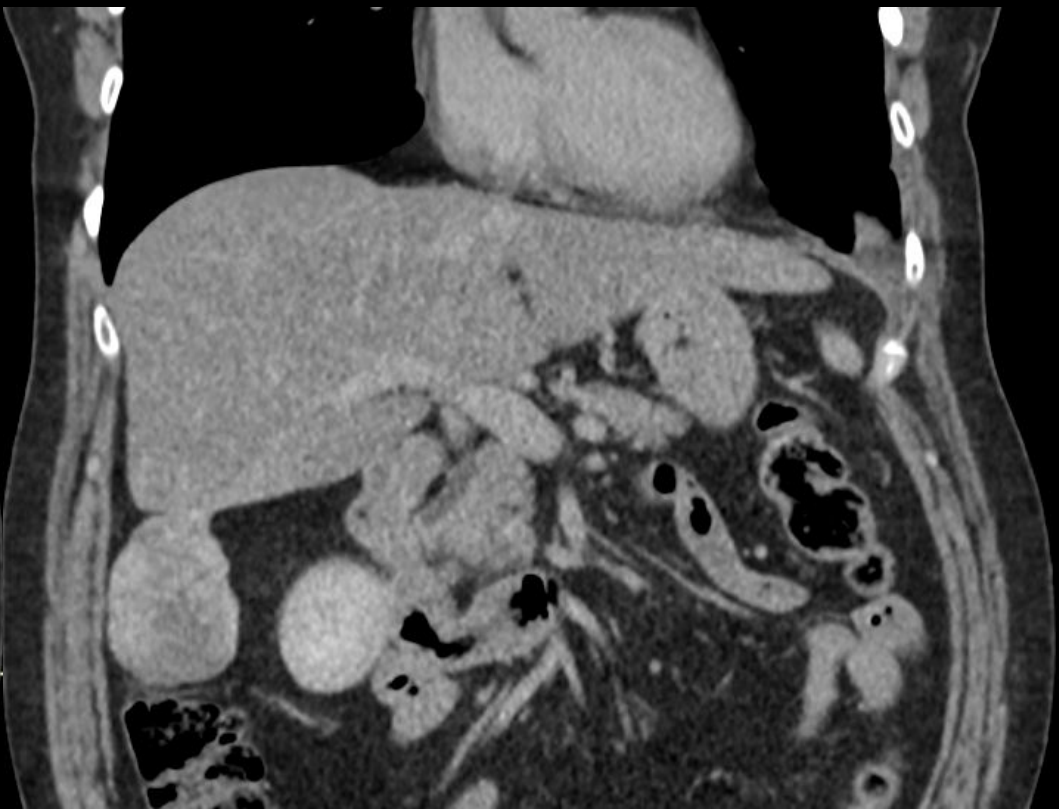


Figura 4

Tomografia computadorizada do abdome superior em reconstrução coronal demonstrando nódulo hepático circunscrito e pediculado no segmento VI, exofítico. Figura 3. Fase venosa. Figura 4. Fase tardia.

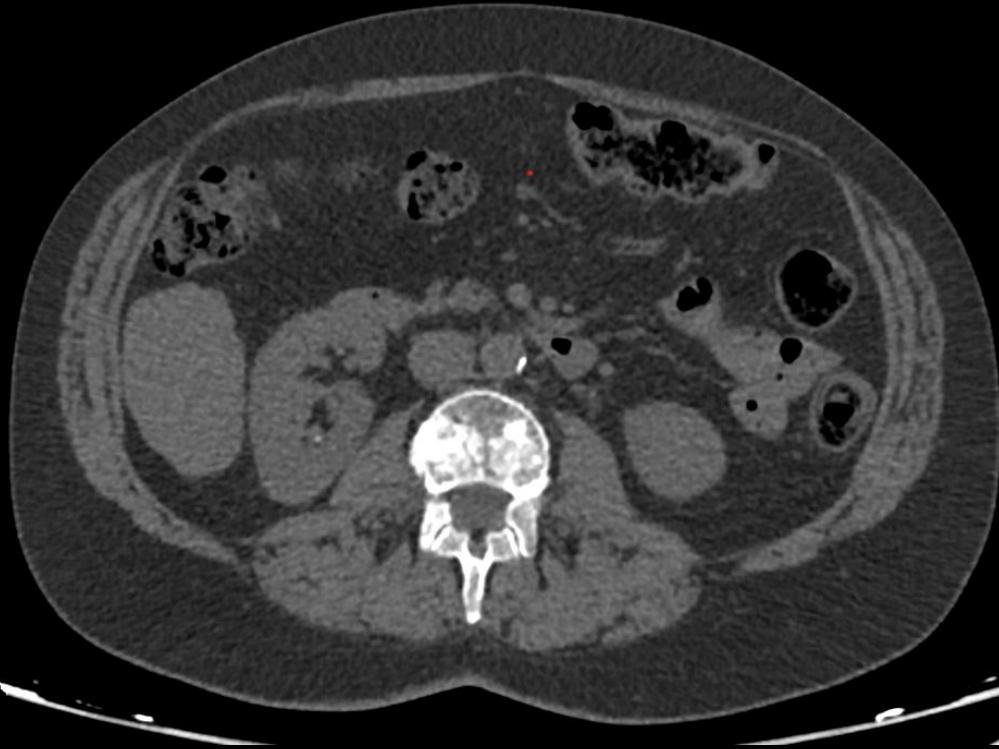

Figura 5

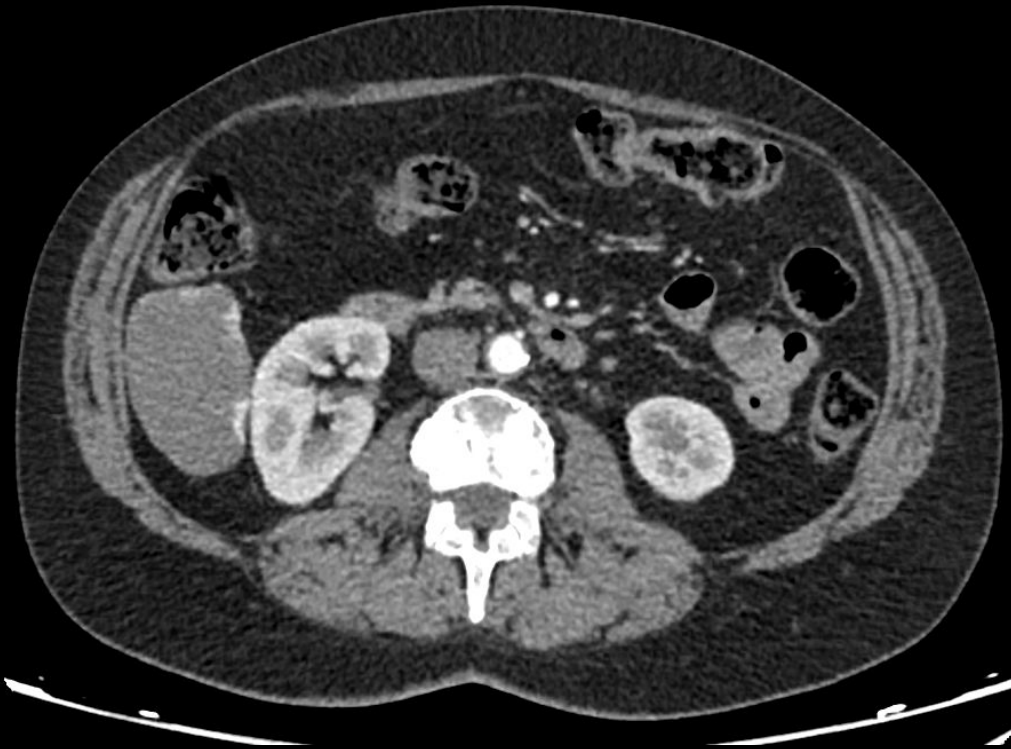


Figura 6

Tomografia computadorizada em corte axial demonstrando nódulo hepático no segmento VI, parcialmente exofítico, hipoatenuante na fase sem contraste (Figura 5), apresentando realce pelo meio de contraste de aspecto globuliforme periférico na fase arterial (Figura 6).

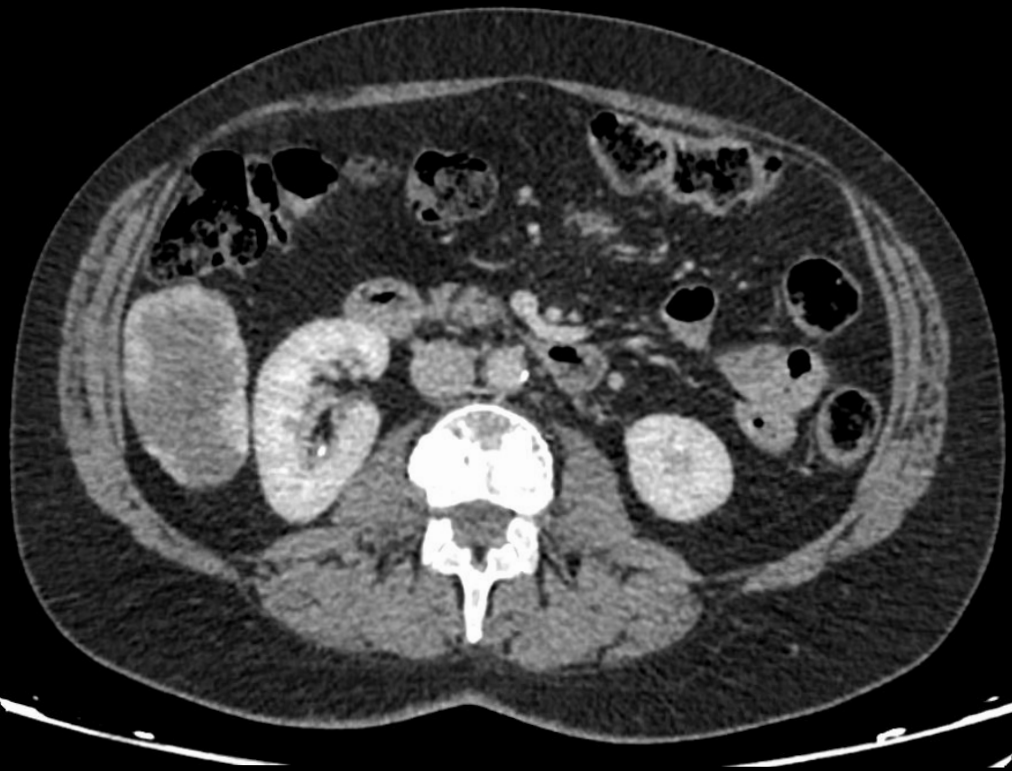


Figura 7

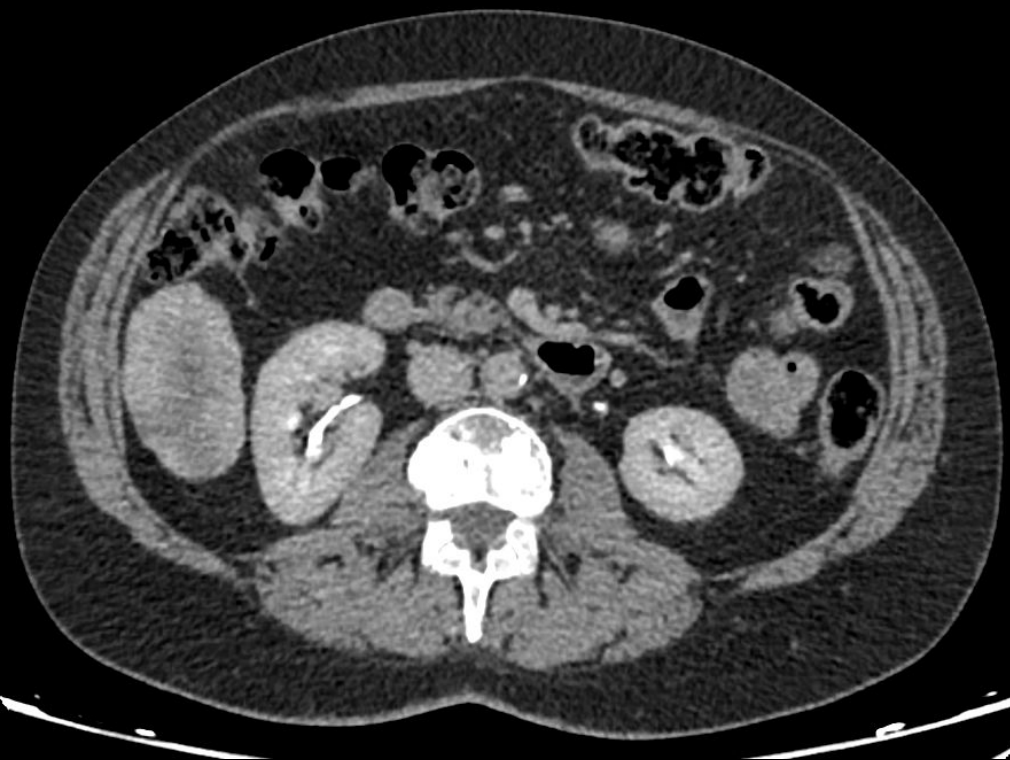


Figura 8

Tomografia computadorizada em corte axial demonstrando nódulo hepático com realce periférico mais proeminente na fase venosa (Figura 7) permanecendo área irregular de pouco realce pelo contraste na fase tardia do exame (Figura 8).