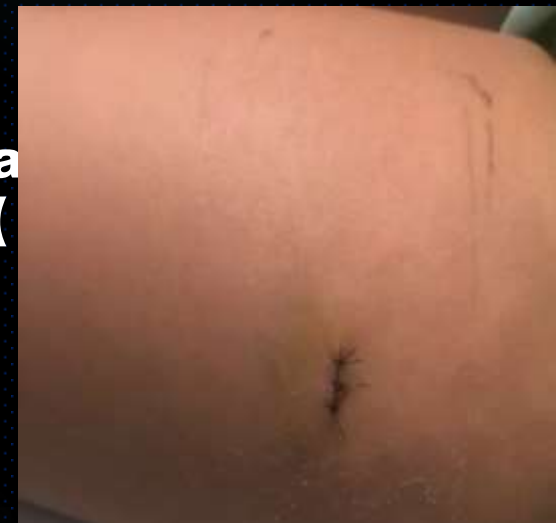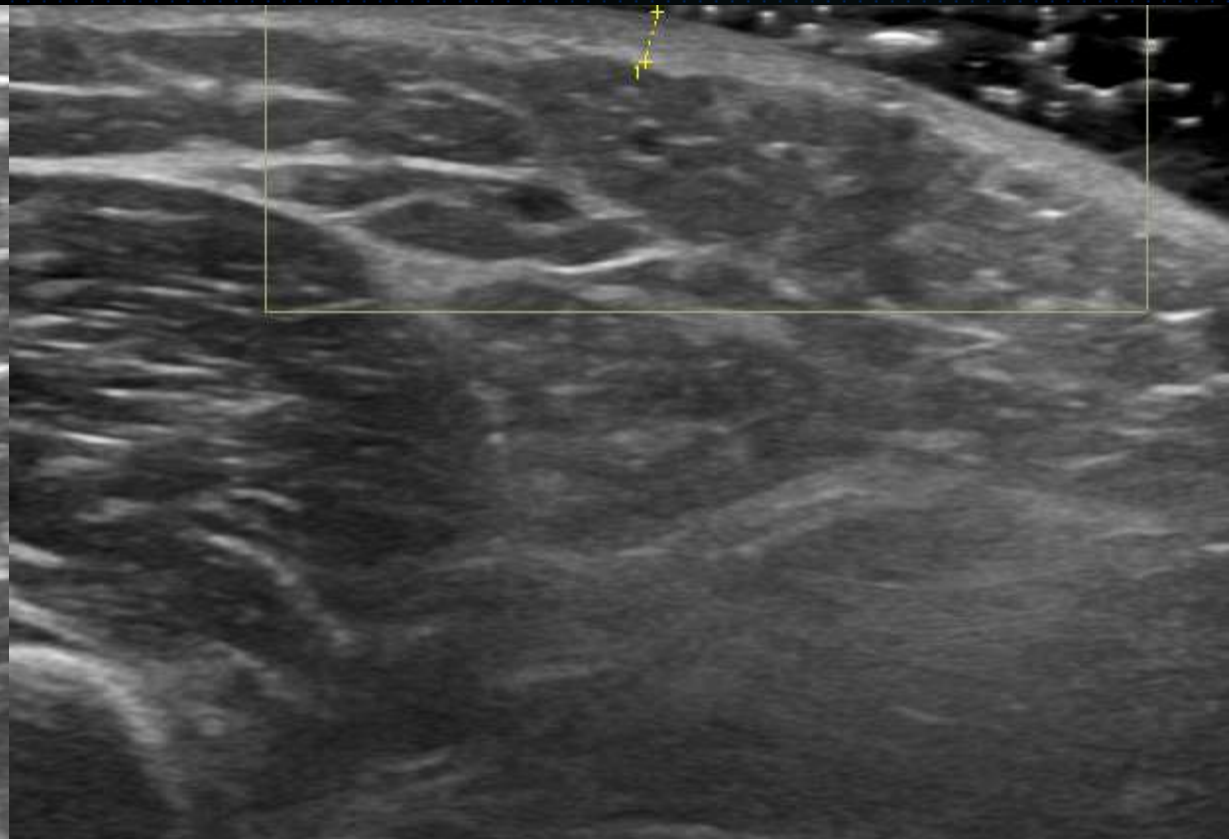
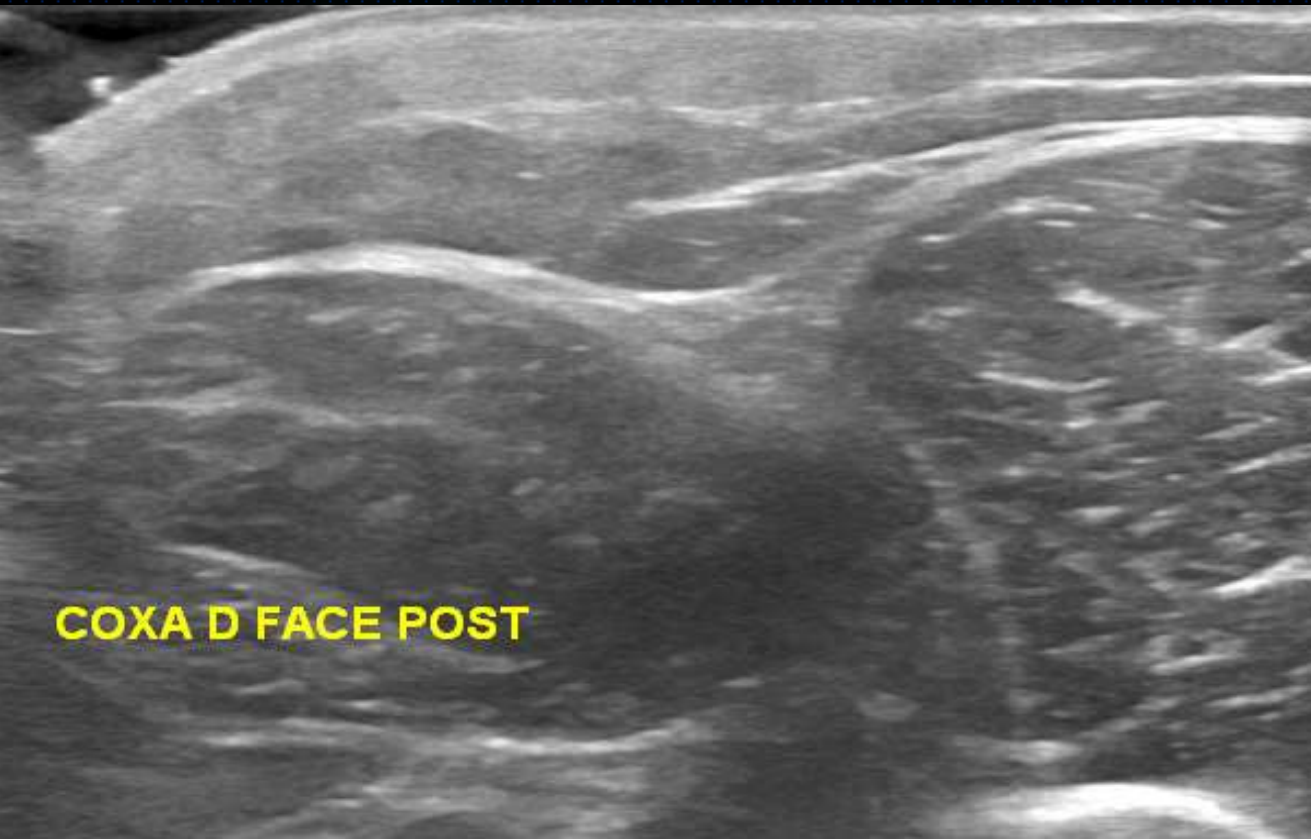
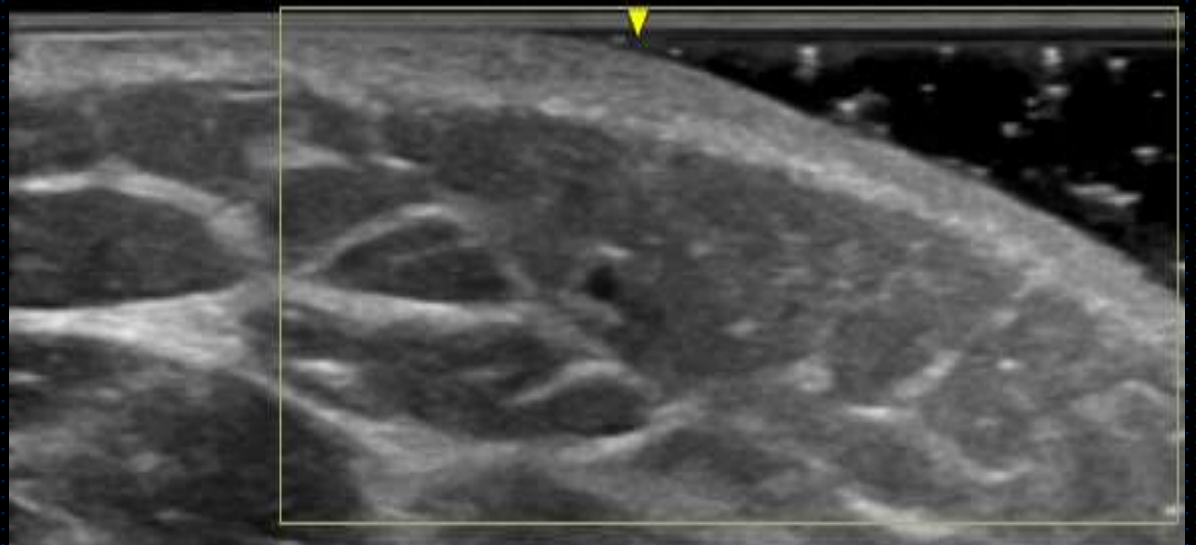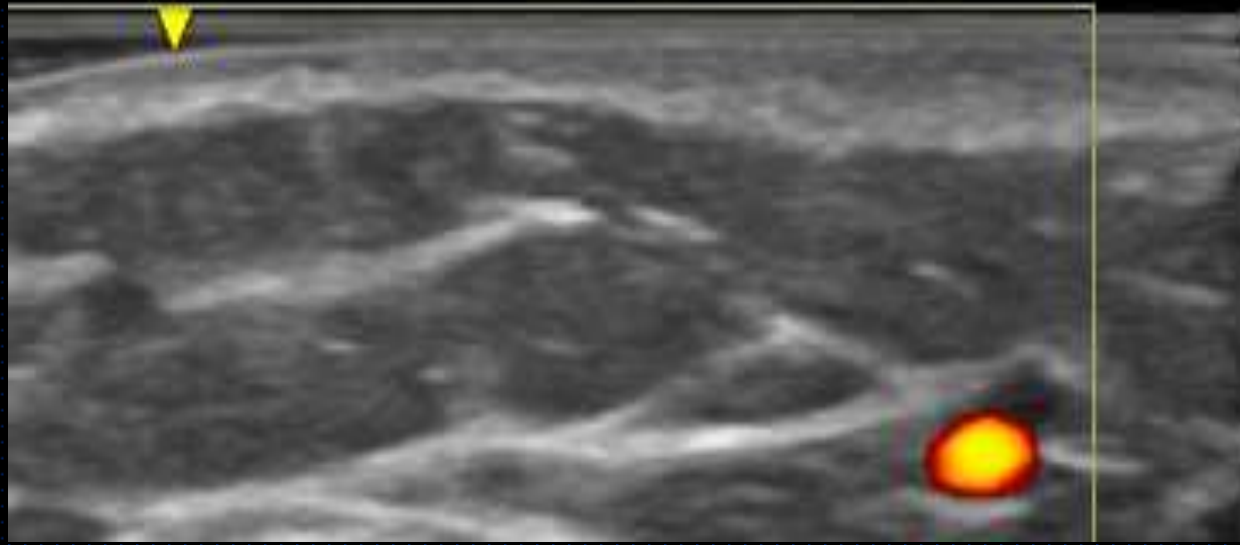


**ELASTOMA CUTÂNEO:  
ACHADOS DE IMAGEM EM USG  
DERMATOLOGICA DE UMA  
RARA PATOLOGIA, COM  
CORRELAÇÃO CLINICA E  
ANATOMOPATOLOGICA**

- ▶ **Paciente de 10 anos com lesão em placa e ondulações de consistência fibroelástica em face posterior da coxa direita e face medial da coxa esquerda, sem aspecto de hiperemia ou atividade inflamatória clínica associada**
- ▶ **Sem antecedentes de neurofibromatose tipo 1 ou outras síndromes neurocutâneas conhecidas**
- ▶ **Ultrassonografia de alta frequência com Doppler ( dermatológica) demonstrou: Espessamento da derme e hipoecogenicidade em face anterior do terço proximal da coxa e em face posterior com espessura de até 0,23 cm ( achado principal) . A extensão é de cerca de 3.5 cm ( longitudinal)..**
- ▶ .

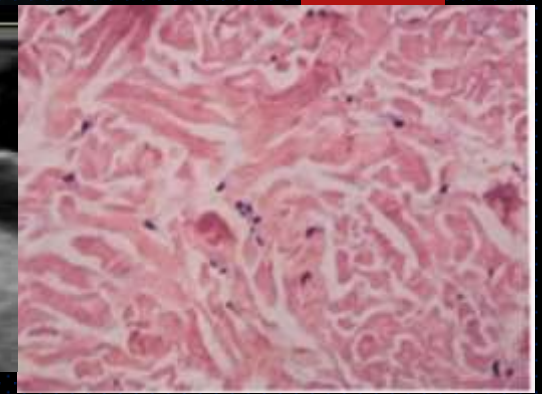
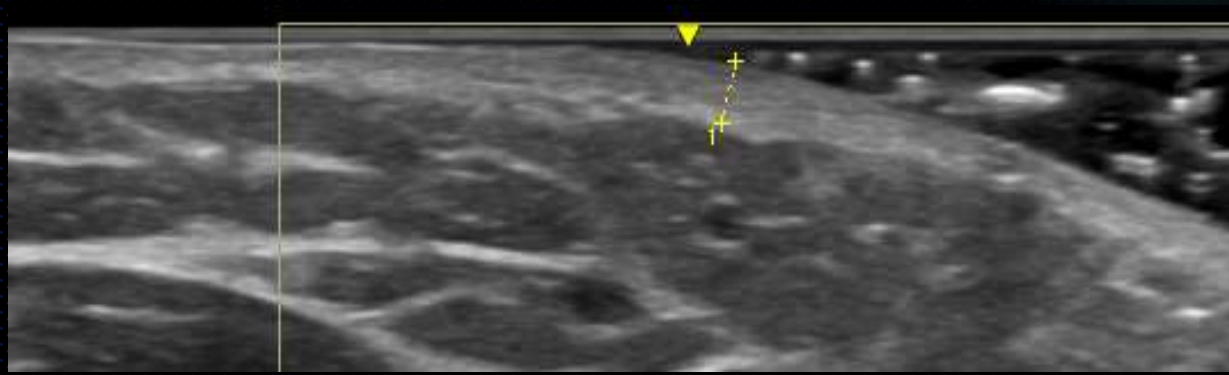


- ▶ **Alterações ecotexturais com aumento da ecogenicidade da hipoderme em face anterior da coxa esquerda, acometendo o tecido celular subcutâneo até região subfascial, sem acometimento muscular. Alterações ecotexturais de aspecto semelhante, sem nódulos bem definidos em face posterior da coxa direita. Alterações pos-procedimento com fios de sutura em superfície cutânea na coxa direita ( pós-biopsia)**
- ▶ **Biopsia de região subdermica da coxa direita demonstrou: Pele apresentando a epiderme conservada com camada basal bem constituída. As camadas granulosa e córnea tem espessura habitual. Derme papilar e reticular superficial bem como anexos sem alterações. Na derme reticular profunda observa-se discreto aumento numérico de fibroblastos. Hipoderme sem alterações. A coloração pelo Verhoeff evidencia aumento significativo das fibras elásticas na derme reticular profunda, várias delas espessadas e ramificadas.**



**COXA D FACE POST**





- ▶ **ELastoma foi descrito inicialmente por Weidman, Anderson e Ayres em 1953 chamado de Elastoma juvenil ou nevus elastico.**
- ▶ **È parte dos CTNs ( Grupo de Nevus do tecido conectivo) sendo caracterizado clinicamente pela formação de placas e papulas amareladas ou normocronicas tipicamente na infância.**
- ▶ **Pode ser congenito ou adquirido , desenvolvendo na segunda e terceira decada de vida**
- ▶ **Pode ser associado a síndrome de Buschle- Oliendorff com osteopoiquilose**
- ▶ **Diferenciais: Hamartoma, elastofibroma,pseudoxantoma elastico, elastose perfurante serpiginosa**