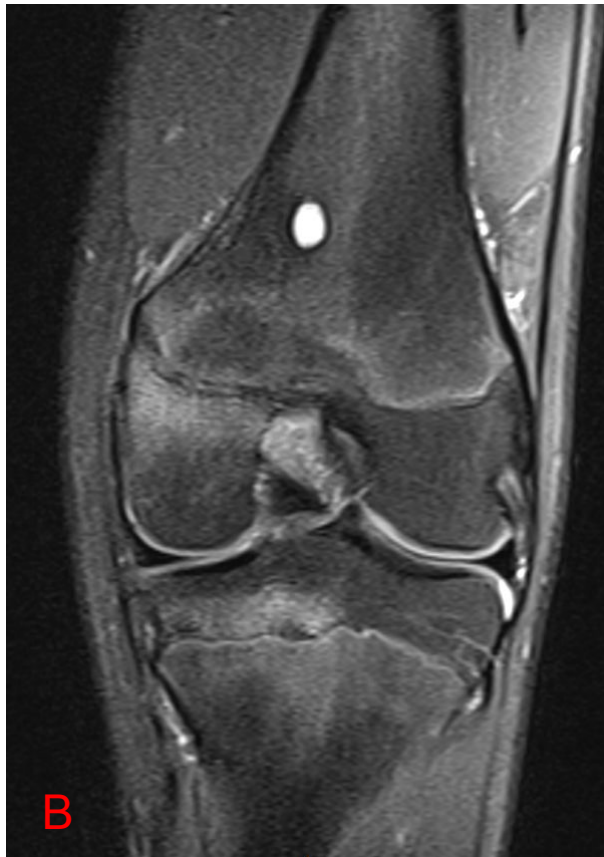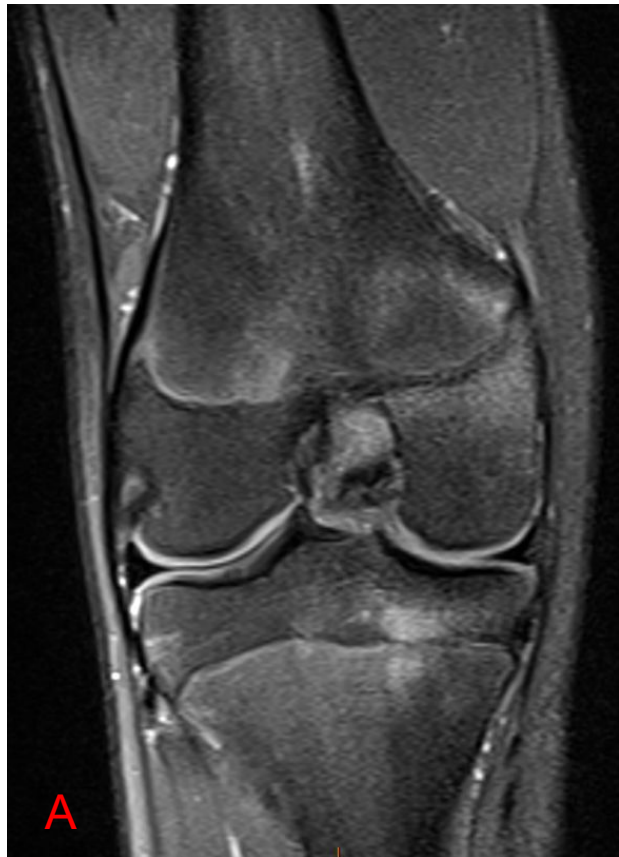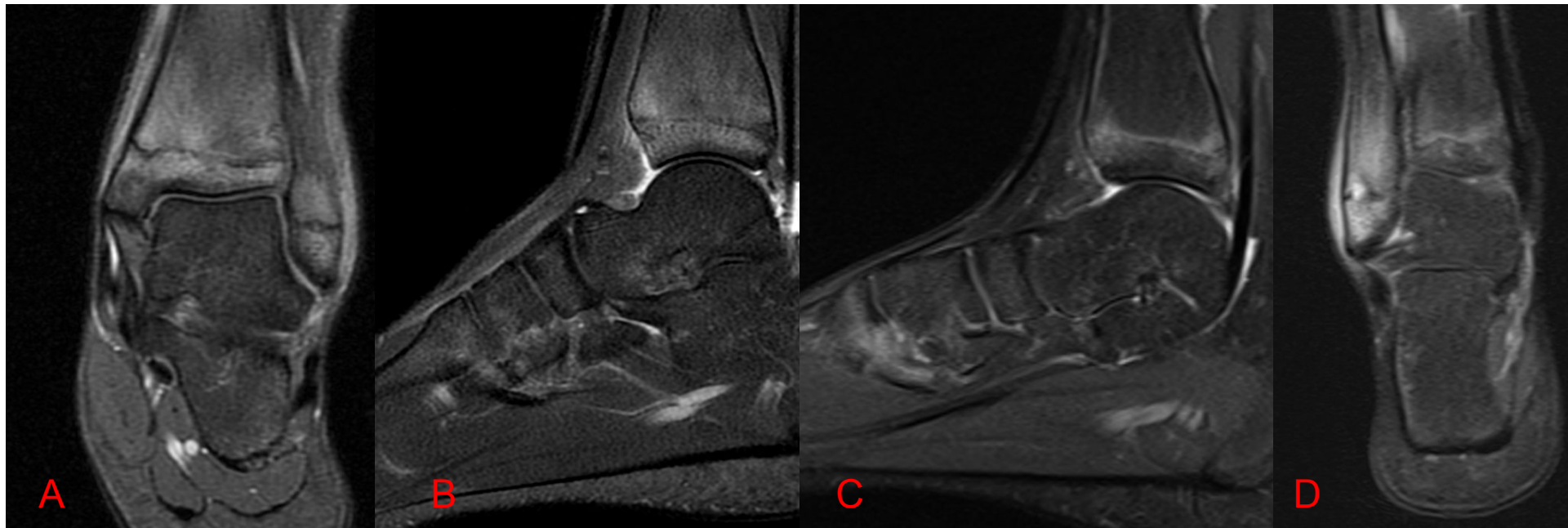


Osteomielite Crônica Multifocal Recorrente



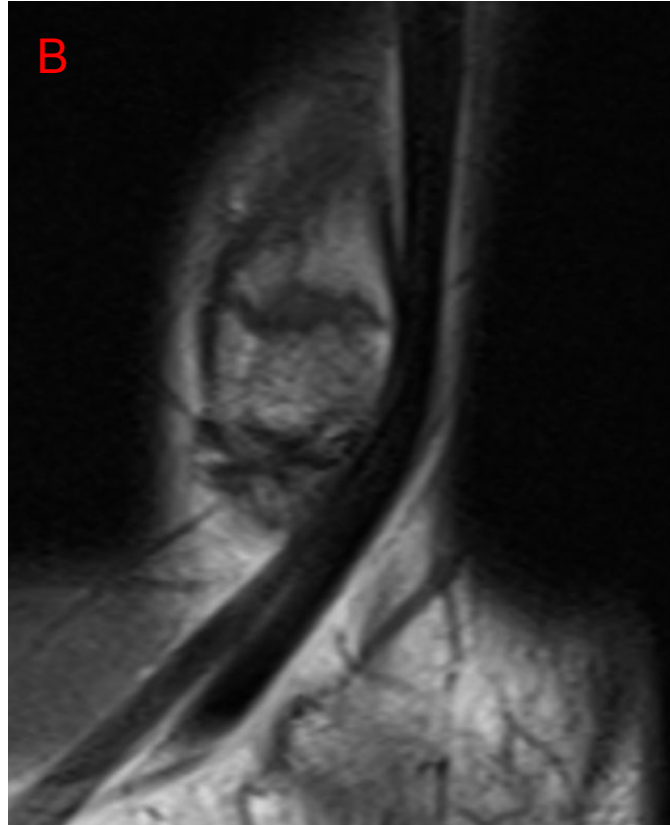
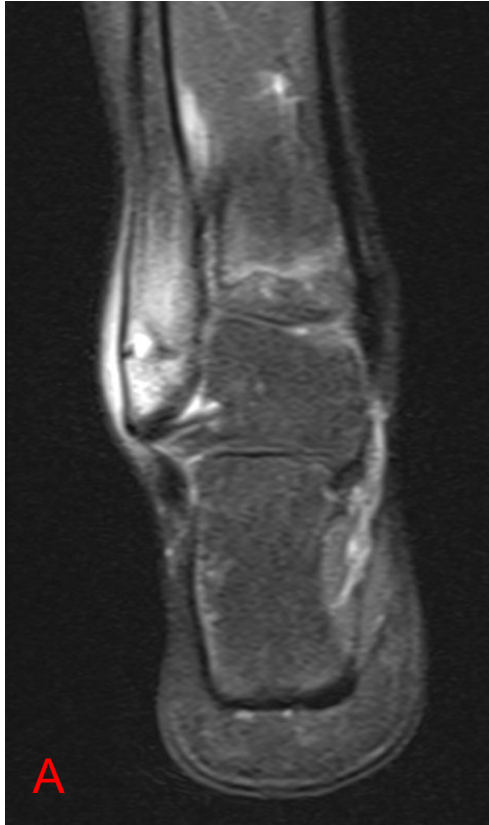RM dos joelhos Direito (A) e Esquerdo (B) - Coronal DP com saturação de gordura

Evidenciam-se focos de edema ósseo na placa fisária da tíbia e fêmur, mais evidente nos côndilos mediais.

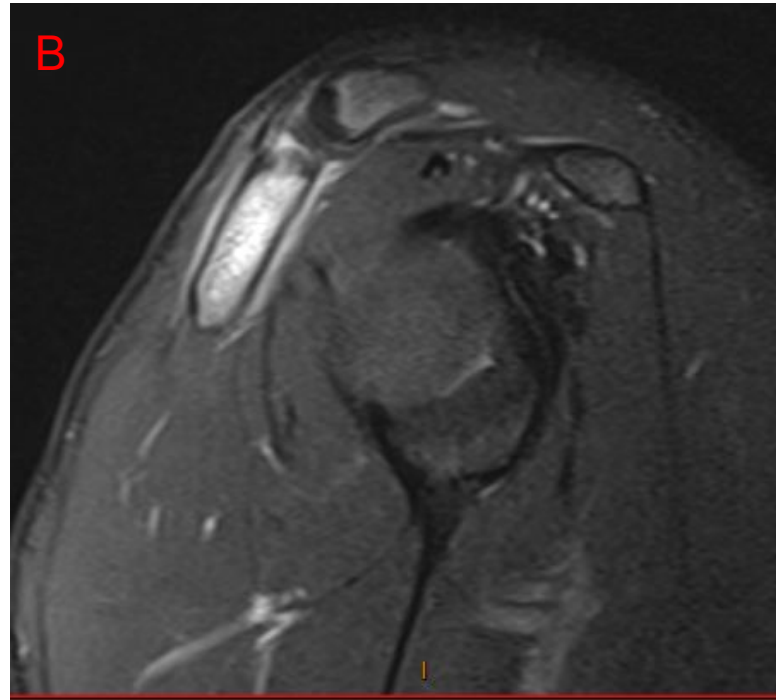
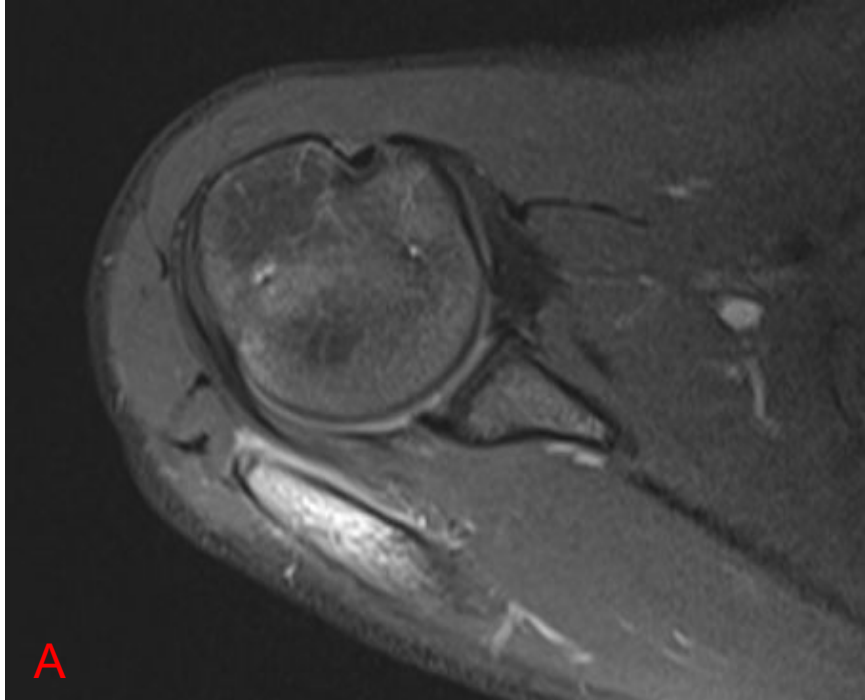


RM do Tornozelo Esquerdo - DP com saturação de gordura Coronal (A) e Sagital (B)
Edema ósseo metafisário tibial e fibular.

RM do Tornozelo Direito - DP com saturação de gordura Sagital (C) e Coronal (D)
Edema na placa fisária tibial e proeminente edema ósseo epifisário e metafisário na fíbula.



RM do Tornozelo Direto
- DP com saturação de
gordura Coronal (A) e
T1 Sagital (B)
Acometimento
transfisário fibular,
identificando-se
pequeno foco lítico
circundado por edema
ósseo metafisário.



RM do Ombro Direito - DP com saturação de gordura Axial (A) e sagital (B)
Edema / hiperemia (osteíte) no acrômio, associado a periostite.

RM de Corpo Inteiro -
DP com saturação de
gordura

Hiperemia / edema
ósseo (osteíte)
bilateral e simétrico
acromial e da
clavícula distal, bem
como das metáfises
tibiais proximais e
femorais distais.
Ressalta-se o
acometimento bilateral
e simétrico.

