

Latíssimo do dorso - Relato de caso de uma lesão rara diagnosticada pela ressonância magnética

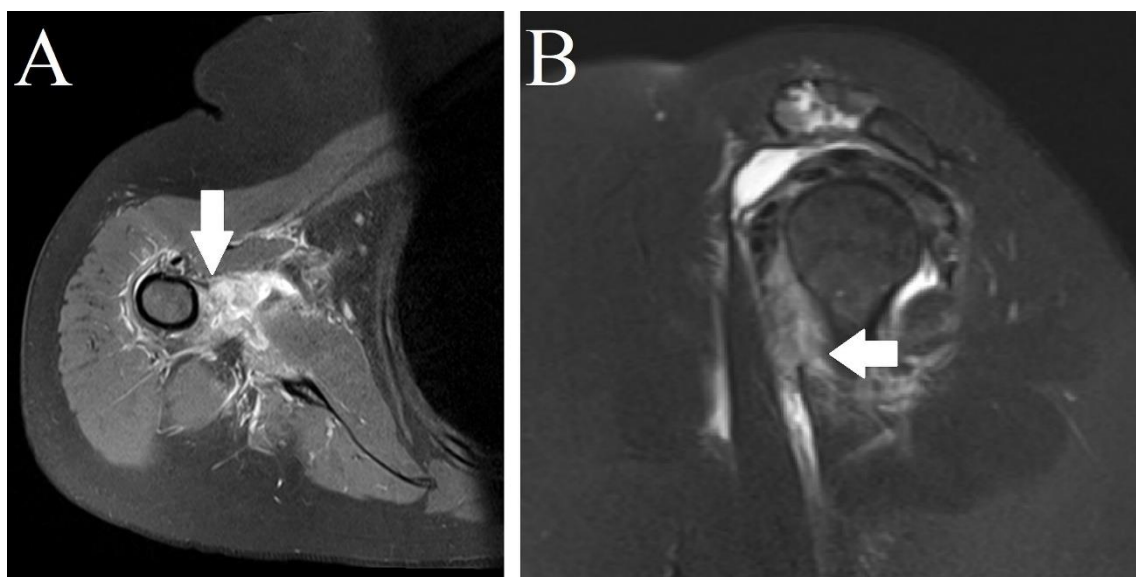


Figura: RM no corte axial na sequência DP FAT SAT em A e no corte sagital na sequência T2 FAT SAT em B demonstrando rotura insercional dos músculos latíssimo do dorso e peitoral maior (seta branca).