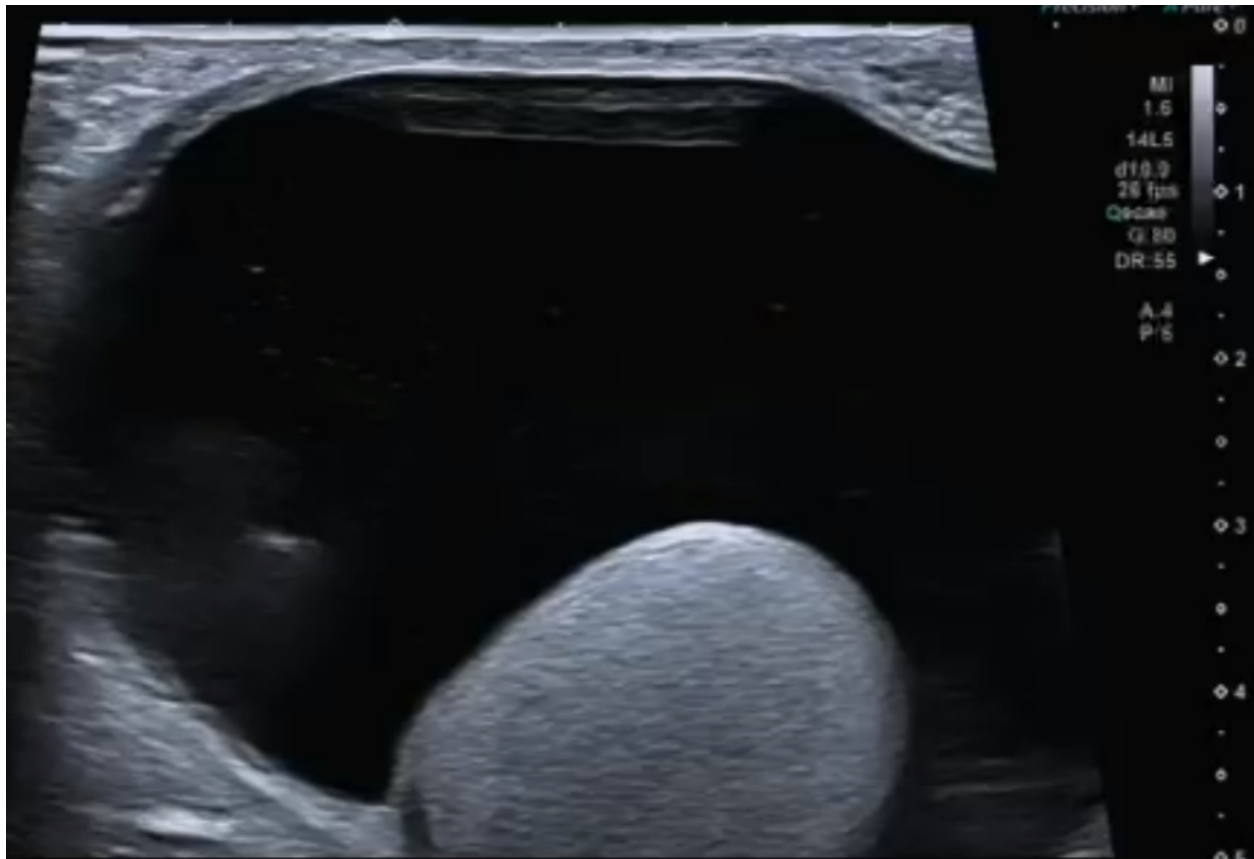
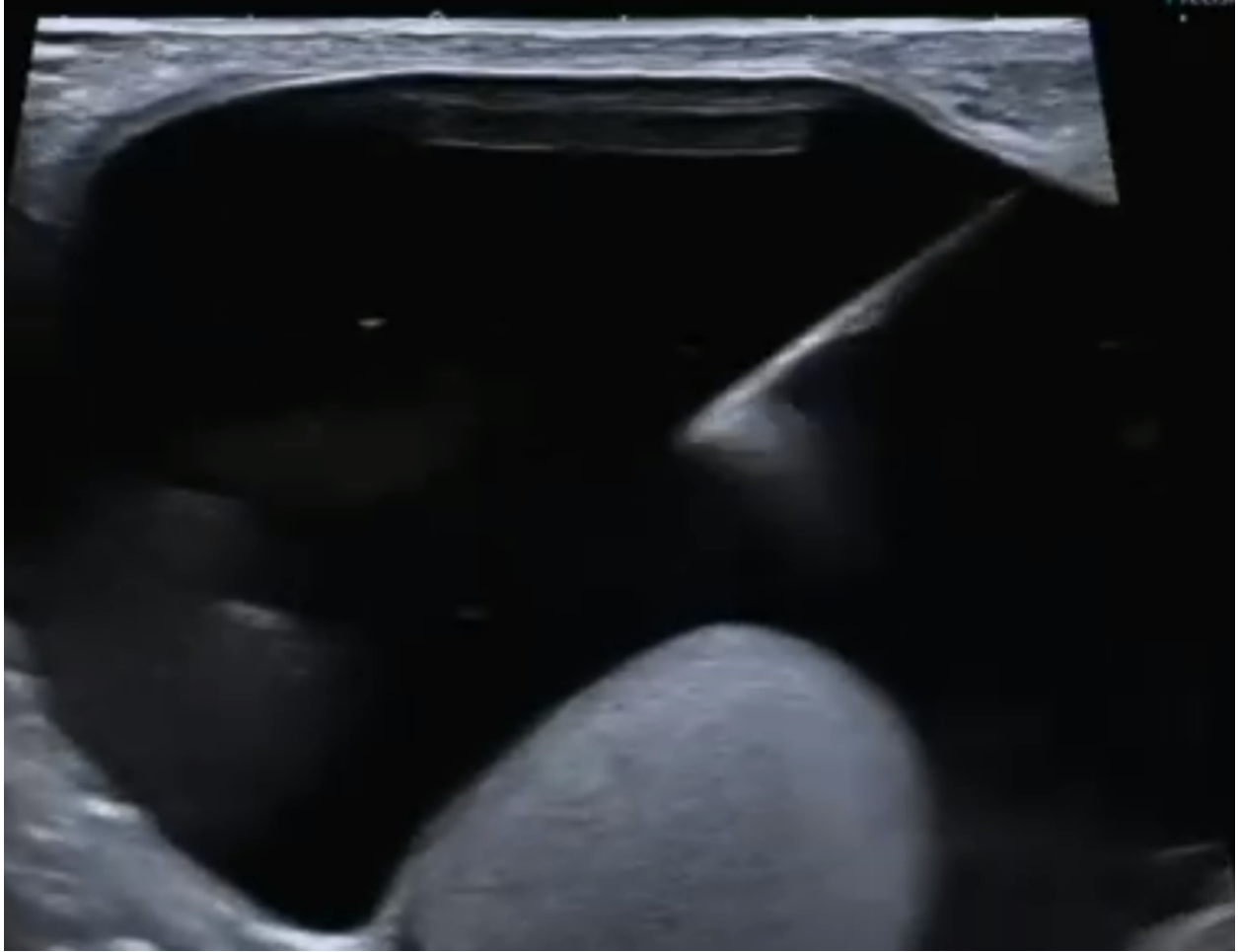

Escleroterapia de hidrocele utilizando polidocanol

Imagens:



Ultrassonografia da bolsa testicular esquerda evidenciando volumosa hidrocele.



Punção percutânea da bolsa testicular esquerda, com ponta da agulha na hidrocele.

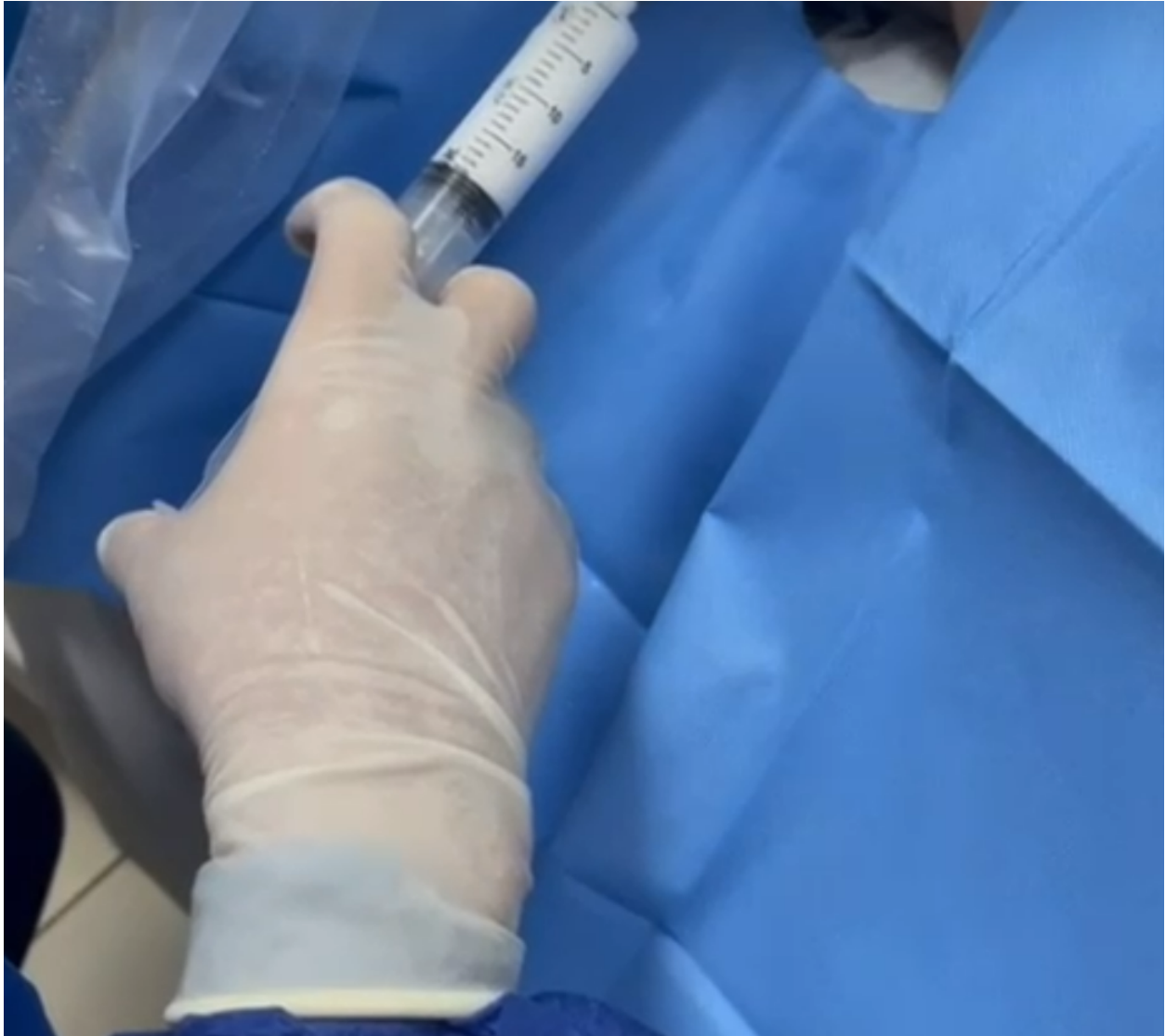
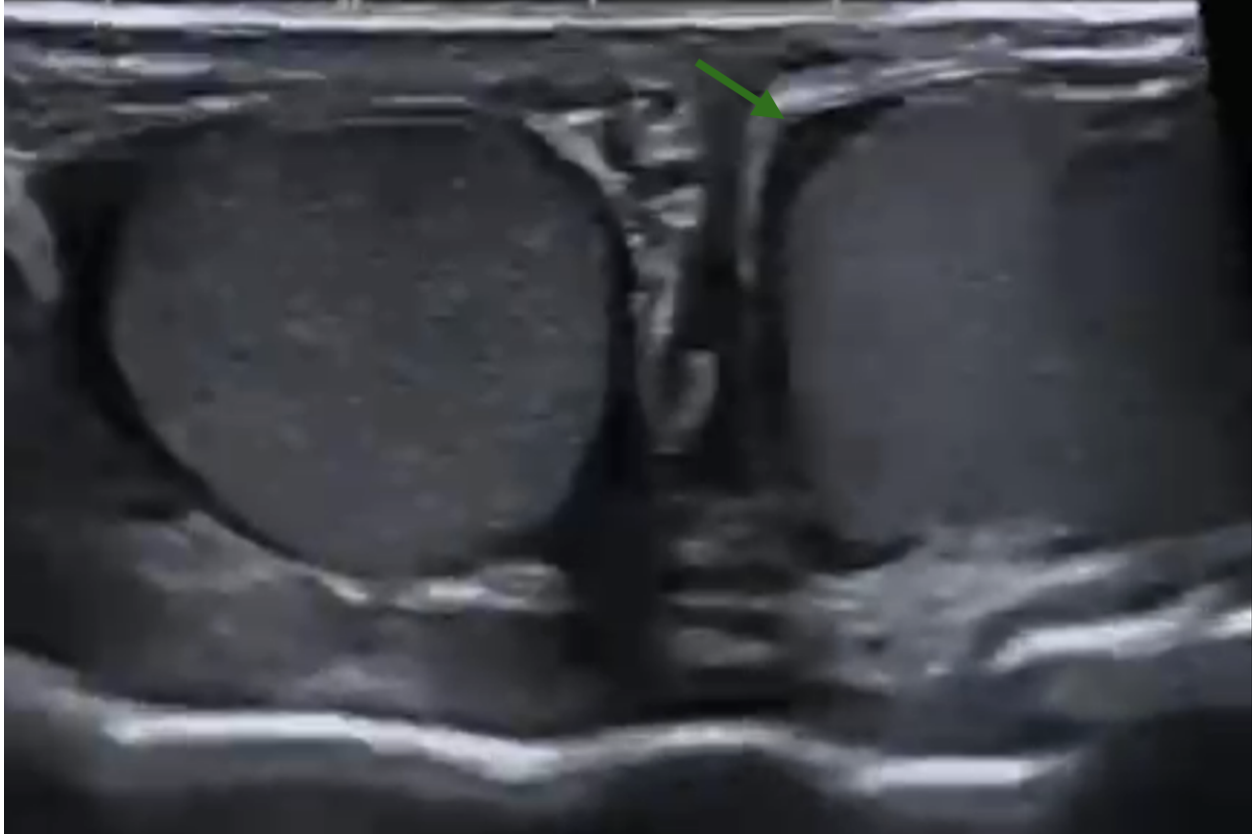
Imagem demonstrando injeção do polidocanol durante o procedimento de escleroterapia.



Ultrassonografia da bolsa testicular esquerda demonstrando material (polidocanol) no interior da bolsa e redução quase completa da hidrocele.



Ultrassonografia de controle realizada 2 semanas após o procedimento ilustrando resolução do quadro.