

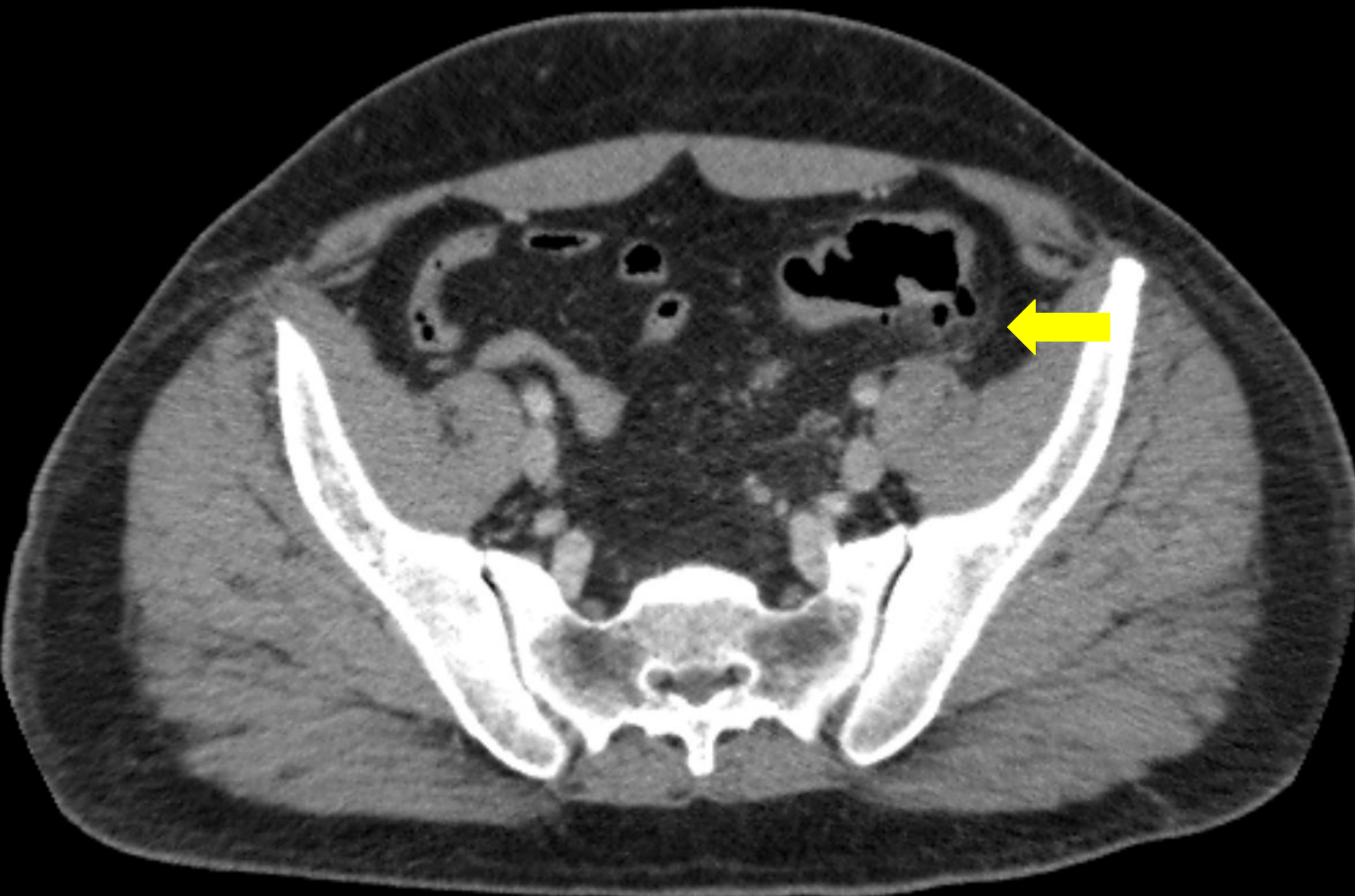
# Pileflebite secundária a diverticulite colônica



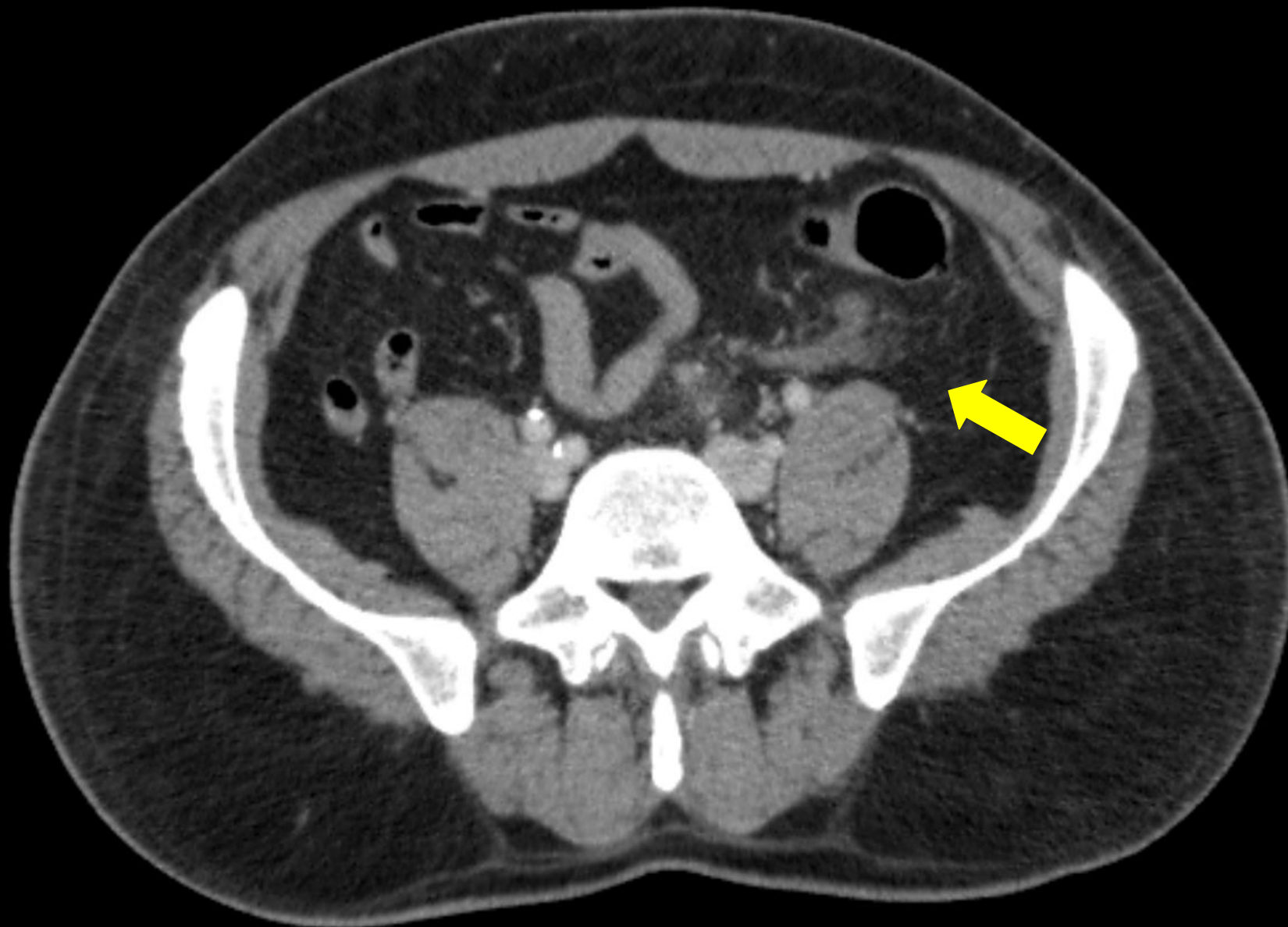
**54<sup>a</sup> Jornada Paulista de Radiologia**

**2 a 5 de maio de 2024**

**Transamerica Expo Center • São Paulo • Brasil**



Tomografia computadorizada do abdome e pelve com contraste endovenoso (corte axial), evidenciando área de densificação dos planos adiposos e finas lâminas líquidas em fossa ilíaca esquerda, ao redor de divertículos do cólon sigmóide.

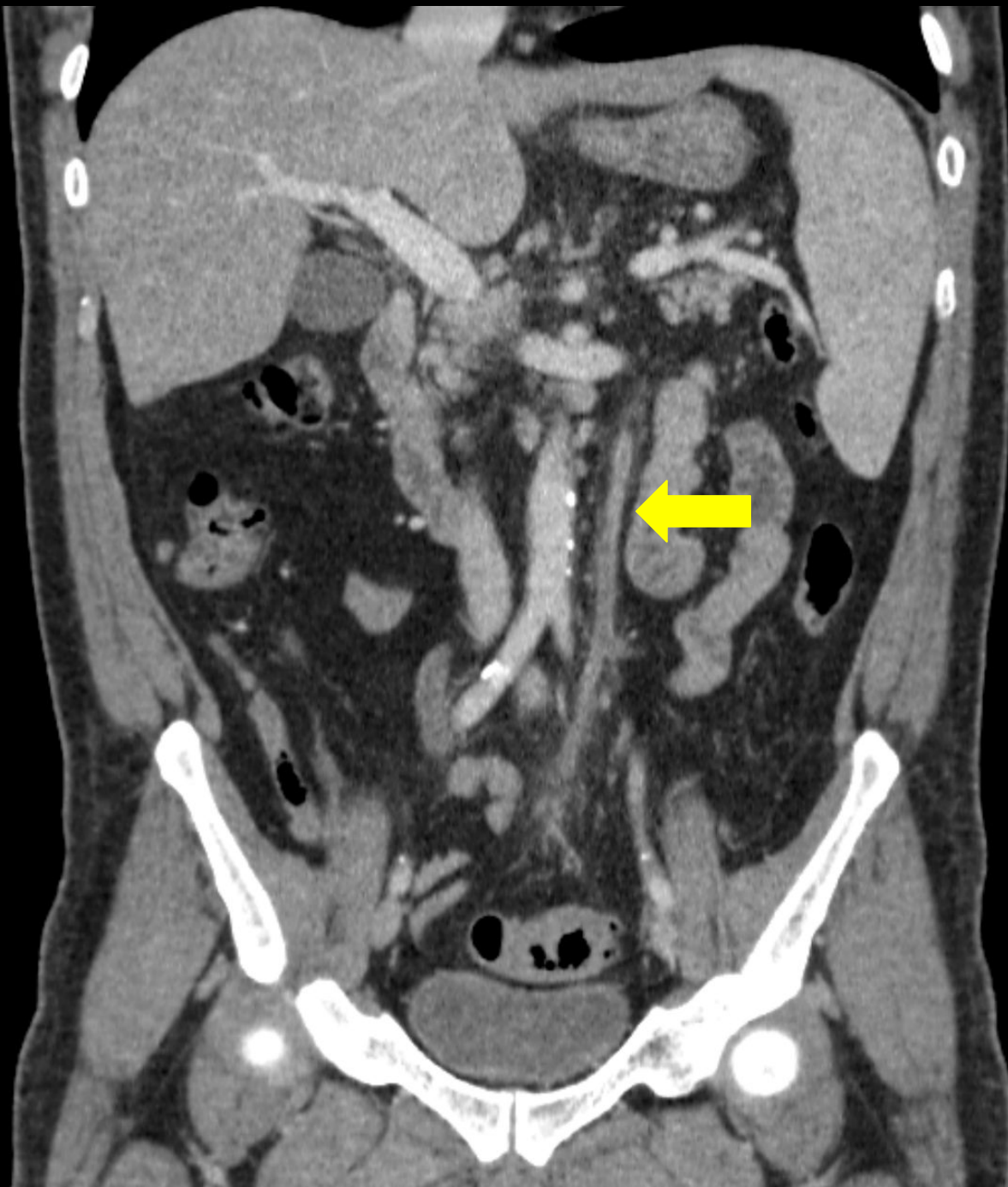

**54ª Jornada Paulista de Radiologia**

**2 a 5 de maio de 2024**

Transamerica Expo Center • São Paulo • Brasil

**Tomografia computadorizada do abdome e pelve com contraste endovenoso (corte axial), evidenciando densificação com falha de enchimento intraluminal comprometendo a veia sigmoidea (que drena diretamente para esta área) e veias retais superiores.**



**54ª Jornada Paulista de Radiologia**

**2 a 5 de maio de 2024**

Transamerica Expo Center • São Paulo • Brasil

**Tomografia computadorizada do abdome e pelve com contraste endovenoso (corte coronal), evidenciando densificação com falha de enchimento intraluminal em toda a extensão da veia mesentérica inferior.**



**54ª Jornada Paulista de Radiologia**

**2 a 5 de maio de 2024**

Transamerica Expo Center • São Paulo • Brasil

**Tomografia computadorizada do abdome e pelve com contraste endovenoso (corte axial), evidenciando falha de enchimento na junção esplenomesentérica e porção proximal da veia porta, compatíveis com trombose nesta topografia.**

