

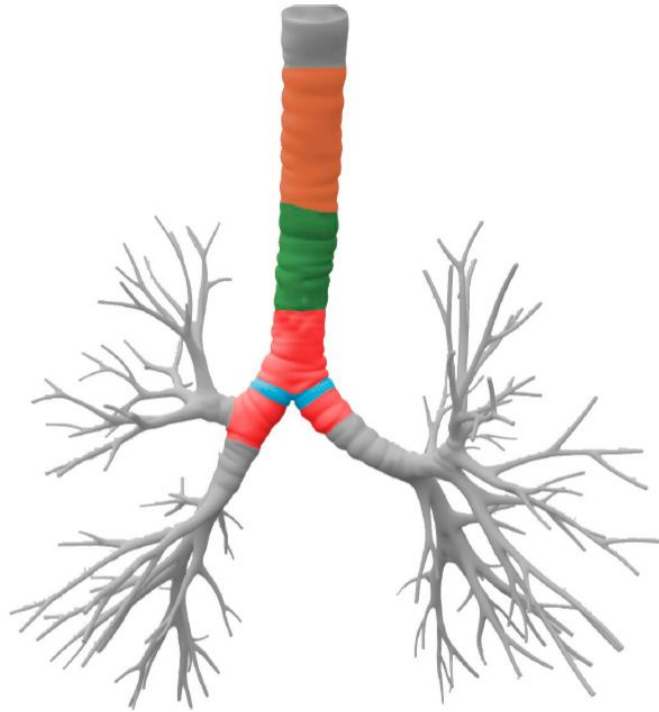Figura 1: Representação anatômica da árvore traqueobrônquica. A região da carina é destacada em azul claro; os locais de posicionamento baixo/seletivo do tubo orotraqueal estão em vermelho; os pontos de posicionamento alto são marcados em laranja; e a zona de posicionamento adequado, situada 3 a 7 cm acima da carina, é indicada em verde.

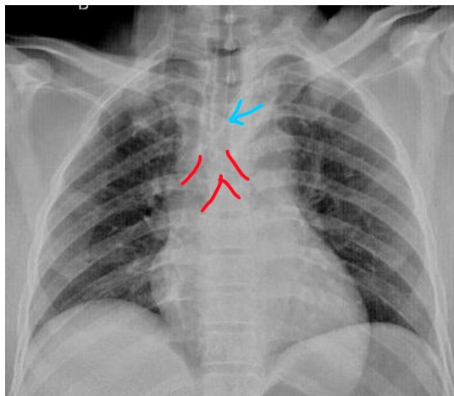


Figura 2: Tubo orotraqueal bem-posicionado.

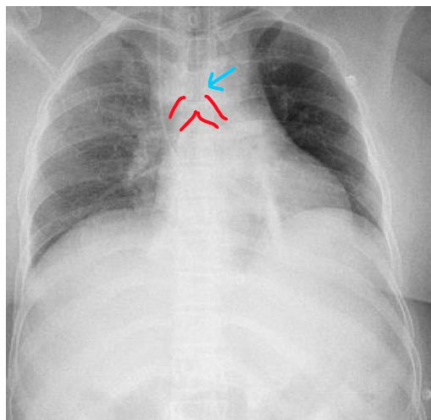


Figura 3: Tubo orotraqueal com posicionamento inadequado (seletivo).

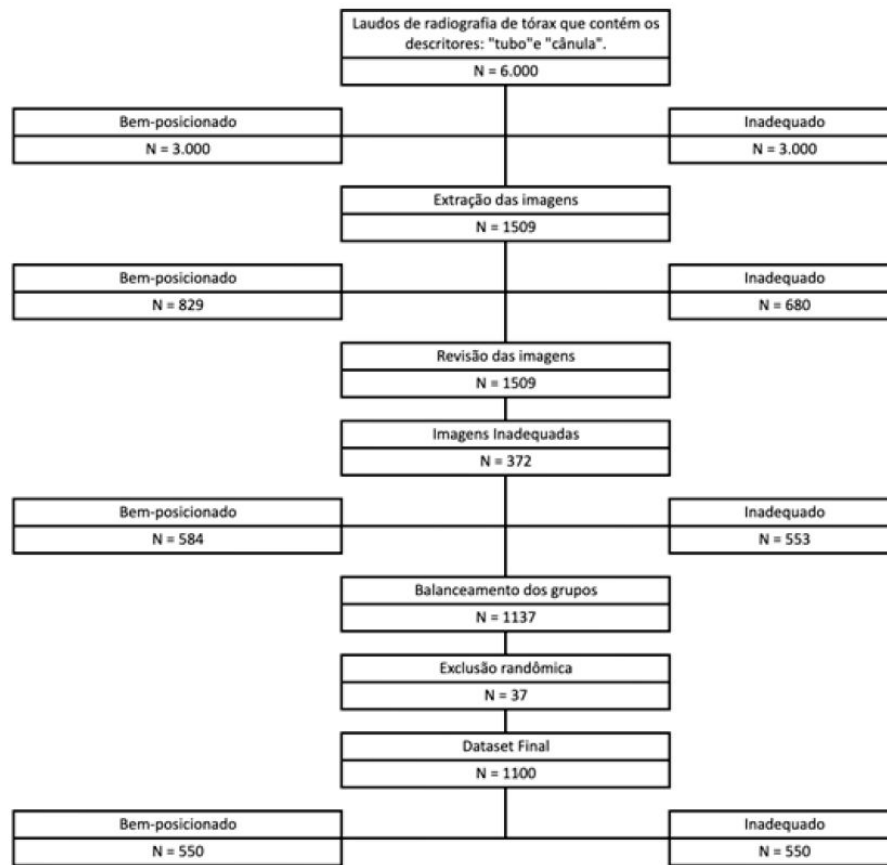


Figura 6: Fluxograma da obtenção do *dataset*.

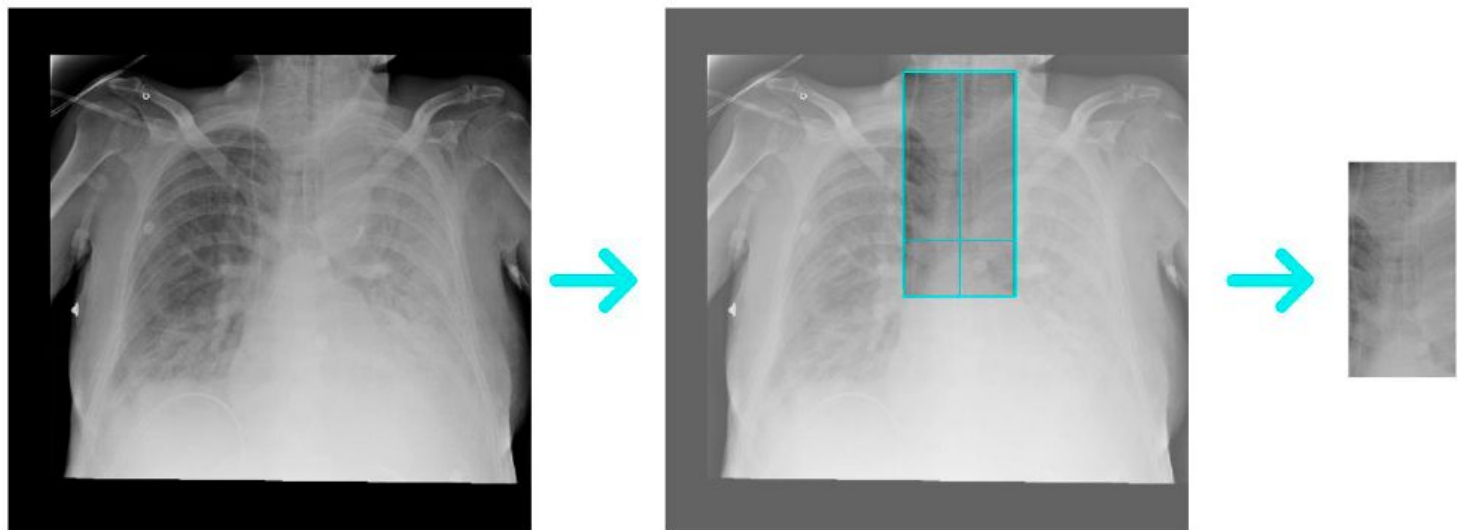


Figura 7: Fluxograma da obtenção das áreas de interesse.

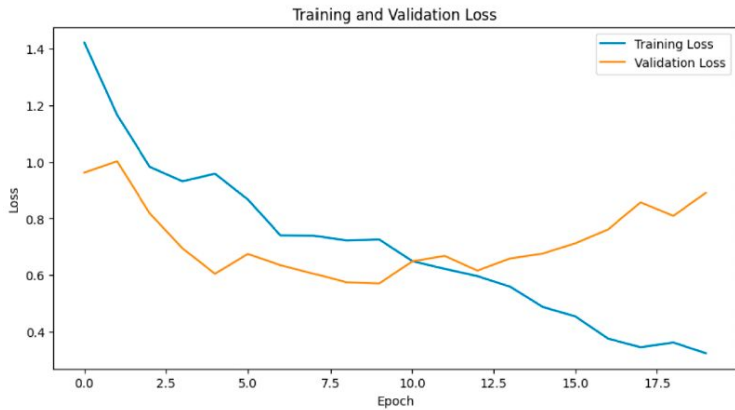

Gráfico 1: Desempenho dos grupos treinamento e validação com parâmetro perda.

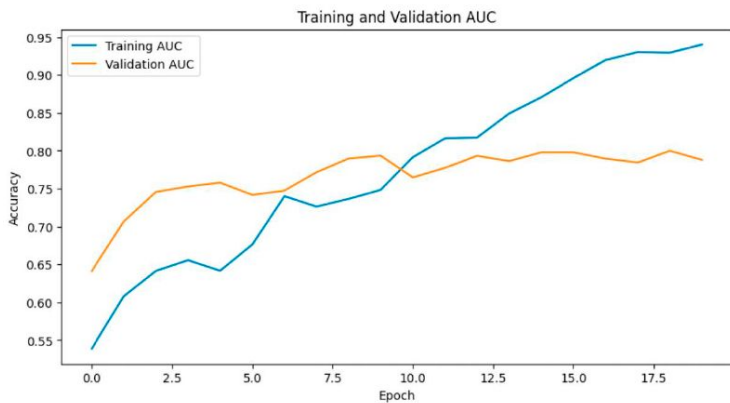


Gráfico 2: Desempenho dos grupos treinamento e validação com parâmetro AUC.

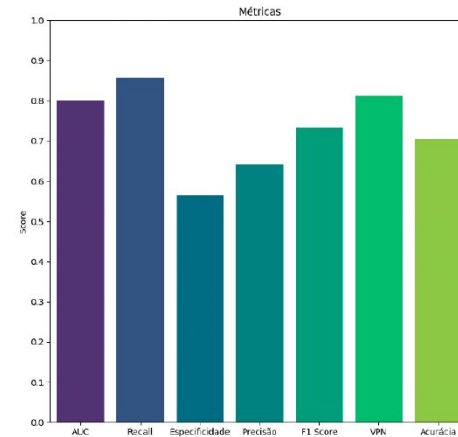


Gráfico 3: Valores de revocação, especificidade, precisão, F1-escore, valor preditivo negativo e acurácia.

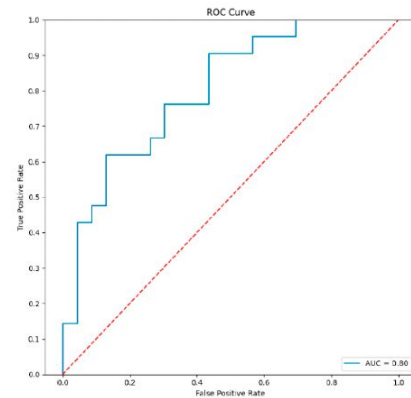


Gráfico 4: Área sob a curva grupo teste.