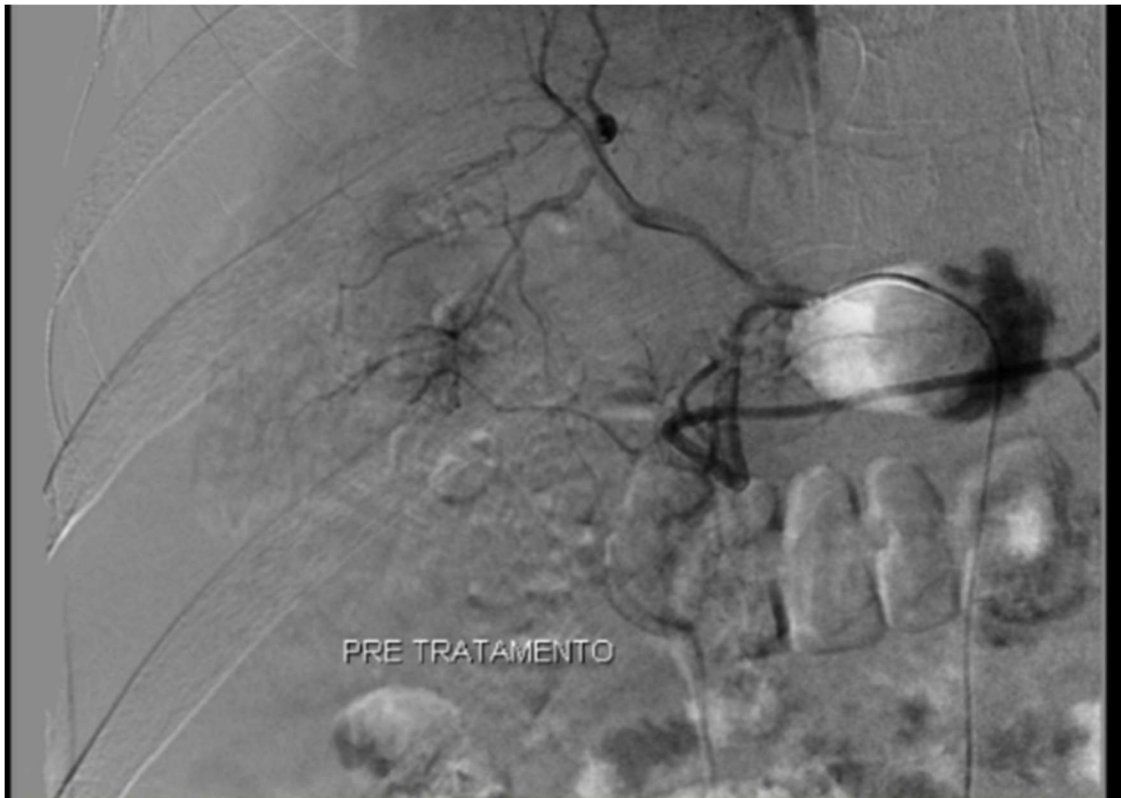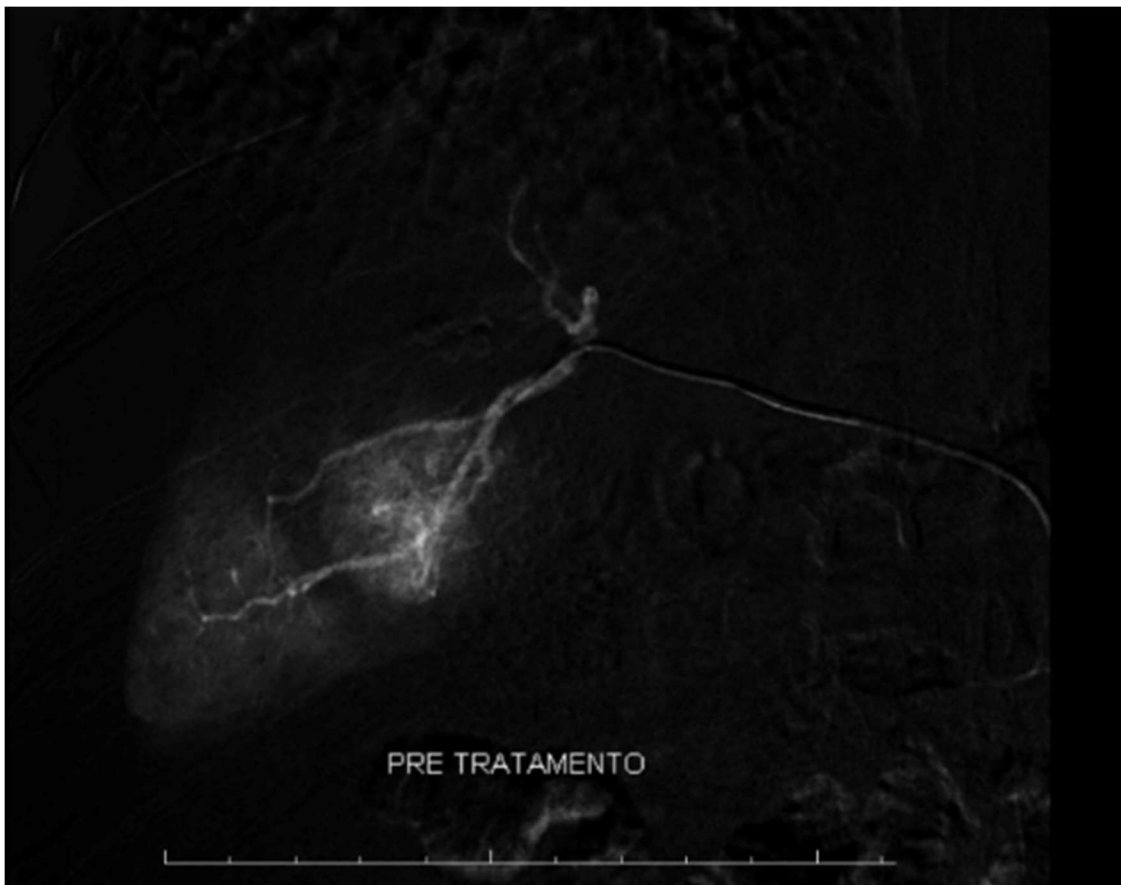
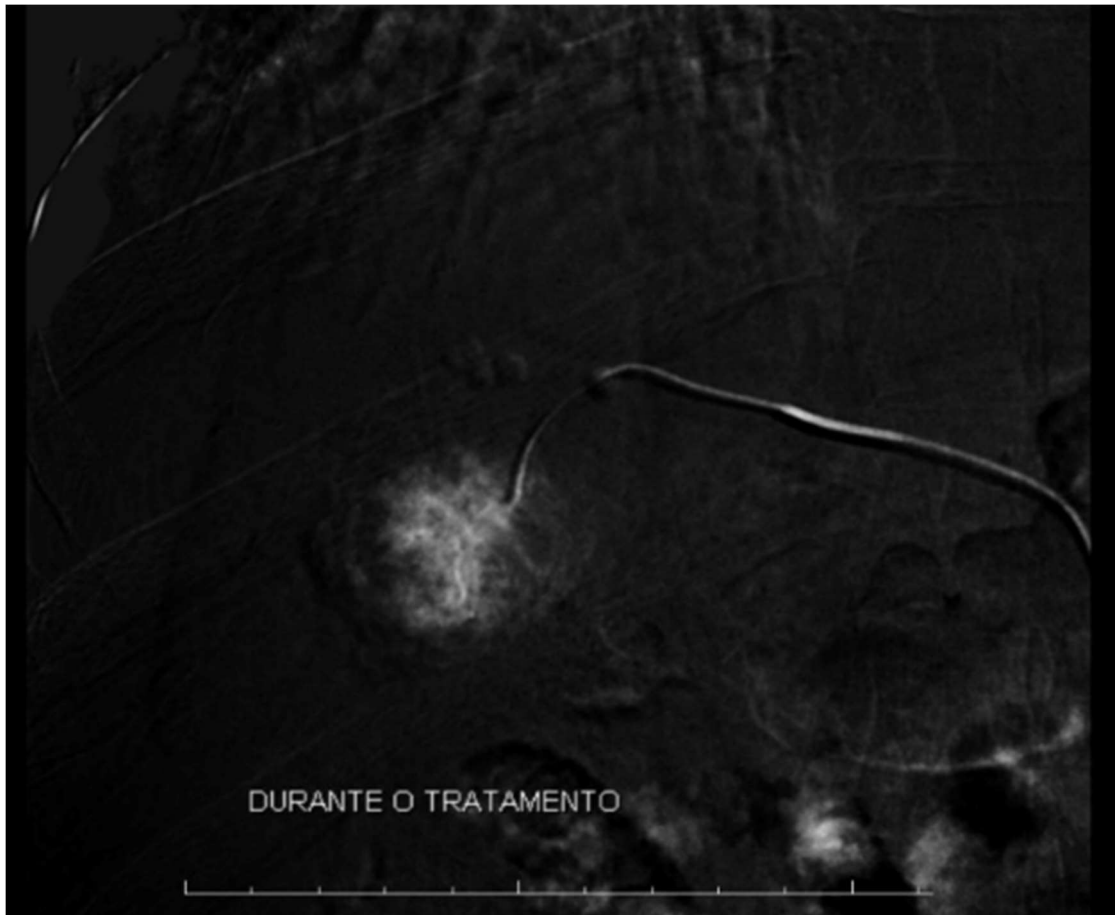




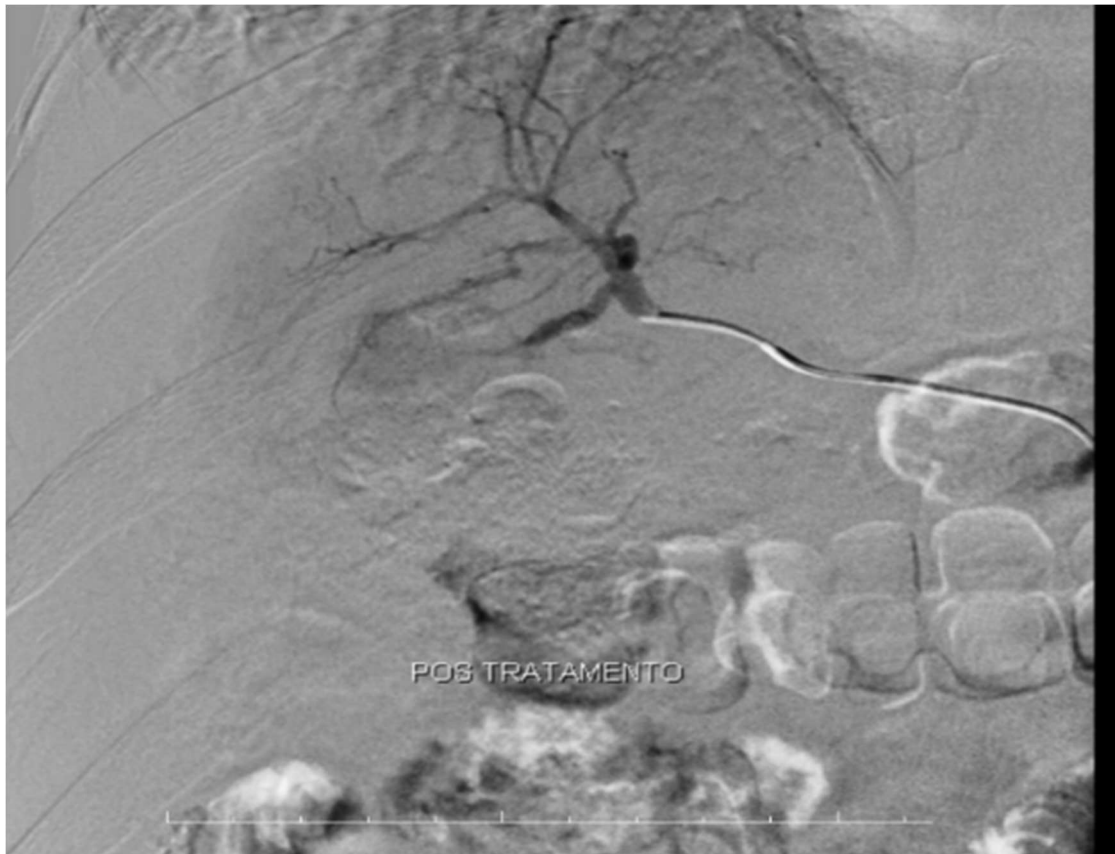**Caso ilustrativo de um hepatocarcinoma no segmento VI pré-tratamento via quimioembolização**



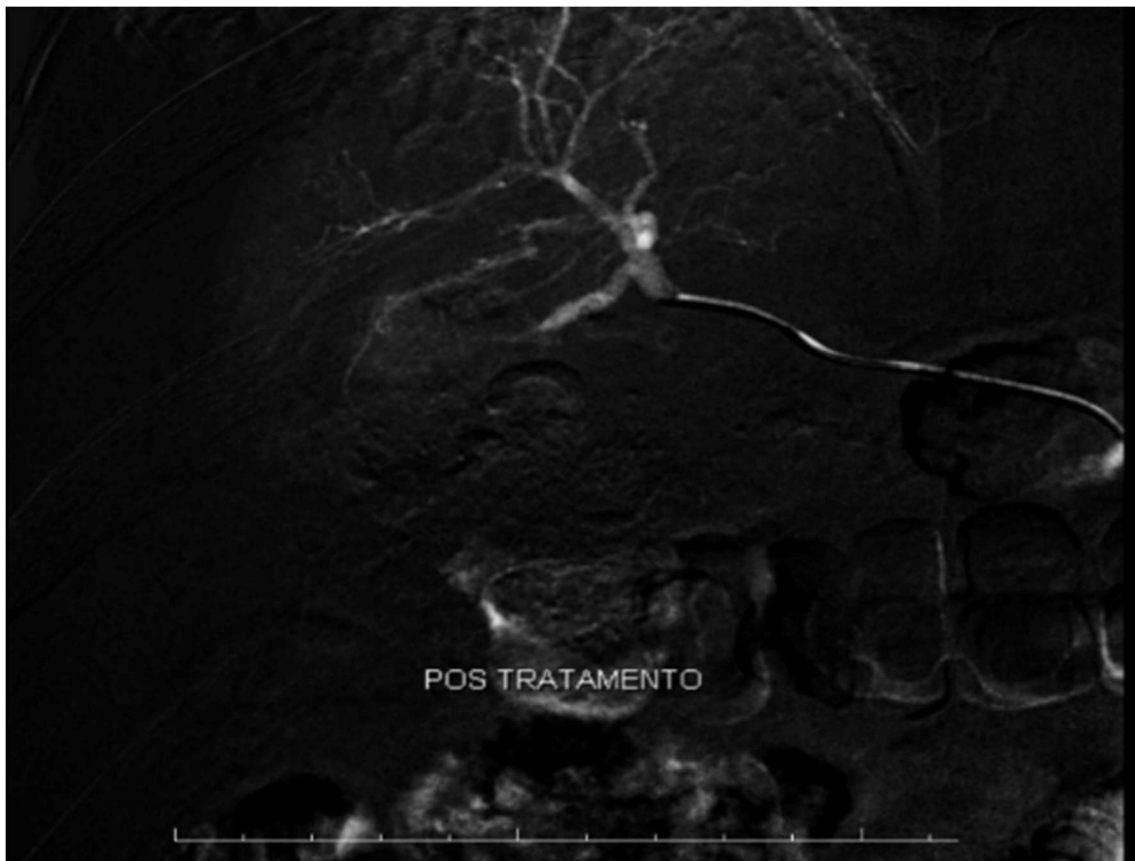
**Caso ilustrativo de um hepatocarcinoma no segmento VI pré-tratamento via quimioembolização**



**Caso ilustrativo de um hepatocarcinoma no segmento VI em tratamento via quimioembolização**



**Caso ilustrativo de um hepatocarcinoma no segmento VI pós-tratamento via quimioembolização**



**Caso ilustrativo de um hepatocarcinoma no segmento VI pós-tratamento via quimioembolização**