

**CONCOMITÂNCIA DE RETOCOLITE  
ULCERATIVA, DIVERTICULITE AGUDA  
COMPLICADA E *CLOSTRIDIUM DIFFICILE***

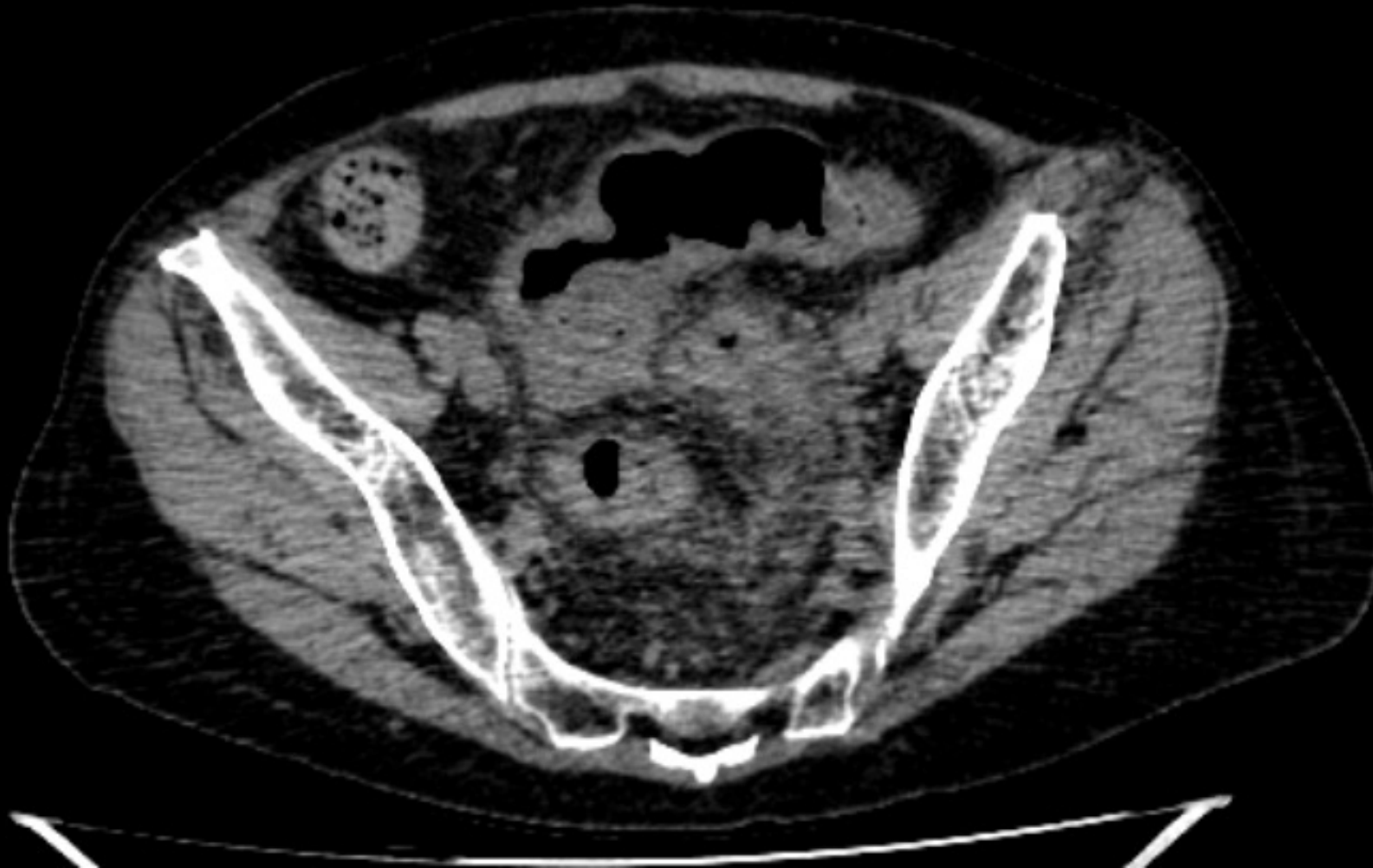Relato de Caso



**54<sup>a</sup> Jornada Paulista de Radiologia**

**2 a 5 de maio de 2024**

**Transamerica Expo Center • São Paulo • Brasil**



Divertículos cólicos com espessamento parietal difuso do sigmoide e densificação dos planos adiposos adjacentes. O aspecto tomográfico pode corresponder a diverticulite aguda ou alteração de natureza inflamatória pela doença de base (retocolite ulcerativa).

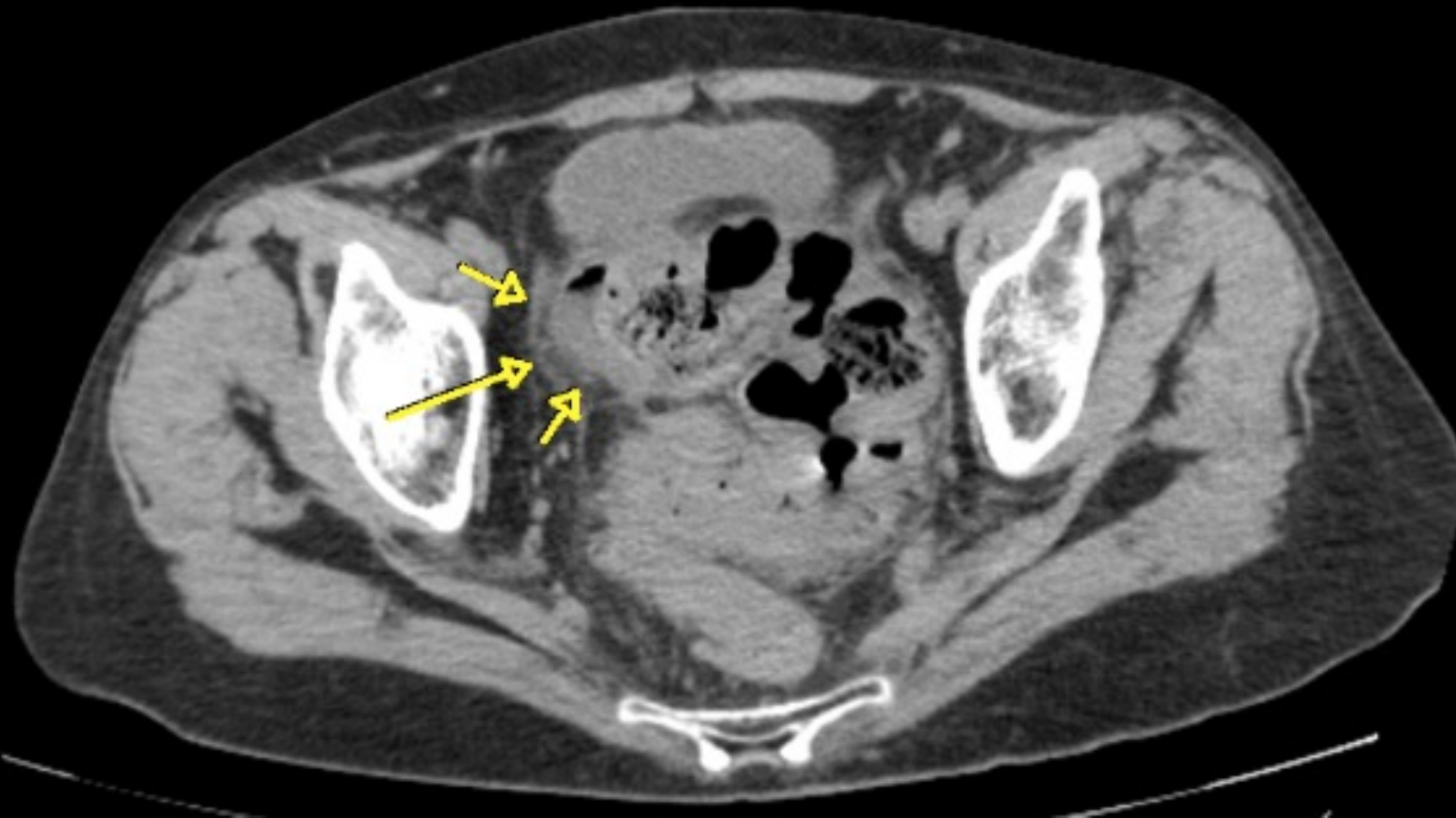
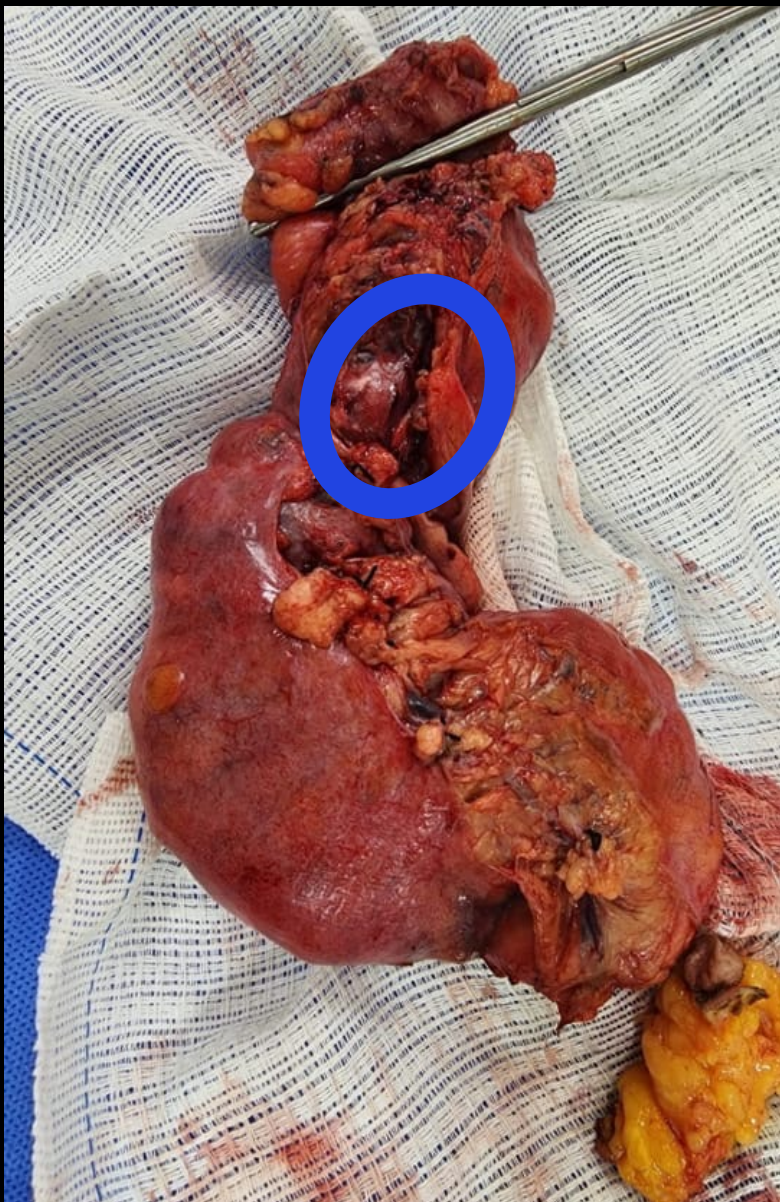

Imagem amorfa alongada junto à face póstero-lateral direita do sigmoide, com focos gasosos de permeio, podendo representar diverticulite aguda complicada com foco de perfuração com bloqueio.

Avaliação limitada pela ausência de contraste.



Peça cirúrgica com destaque para região de perfuração.



## 54ª Jornada Paulista de Radiologia

2 a 5 de maio de 2024

Transamerica Expo Center • São Paulo • Brasil

### Clostridium Difficile, Pesquisa da Toxina A e B

Data e hora de coleta:..... 12/01/2024 07:54

Data e hora de liberação: 18/01/2024 14:58

Material biológico: Fezes

Método: Imunocromatográfico

#### Valor de Referência

Não reagente.: Inferior a 0,90

Indeterminado: Superior ou igual a 0,90 e inferior a 1,10

Reagente.....: Superior ou igual a 1,10

Resultado..... 4,51

COLETA PRÓPRIA.

**Pesquisa de *Clostridium difficile* positiva.**