

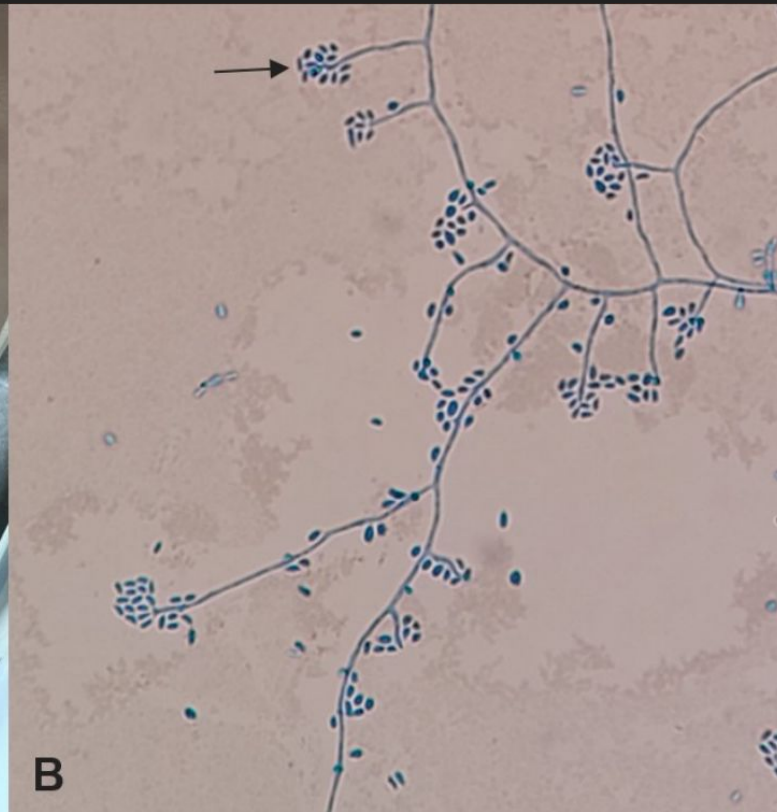
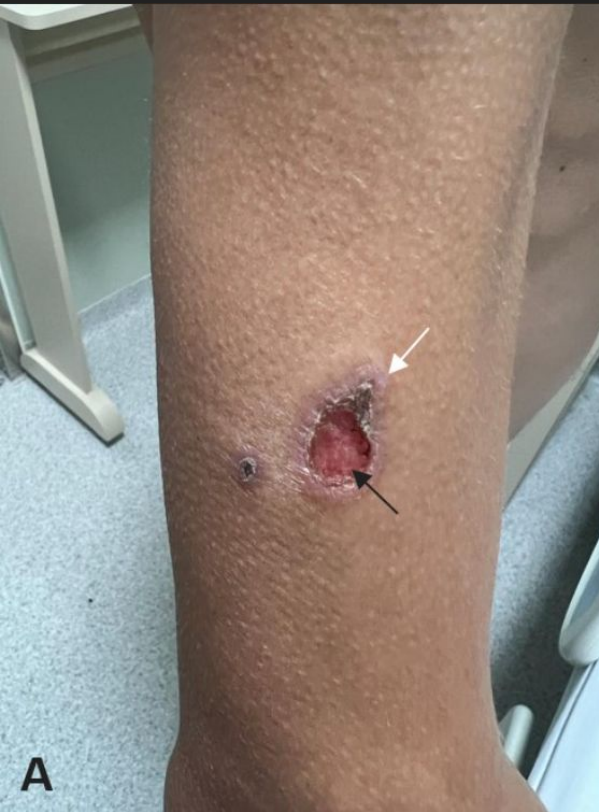# Esporotricose disseminada com acometimento do sistema nervoso central - Relato de caso



**54ª Jornada Paulista de Radiologia**

**2 a 5 de maio de 2024**

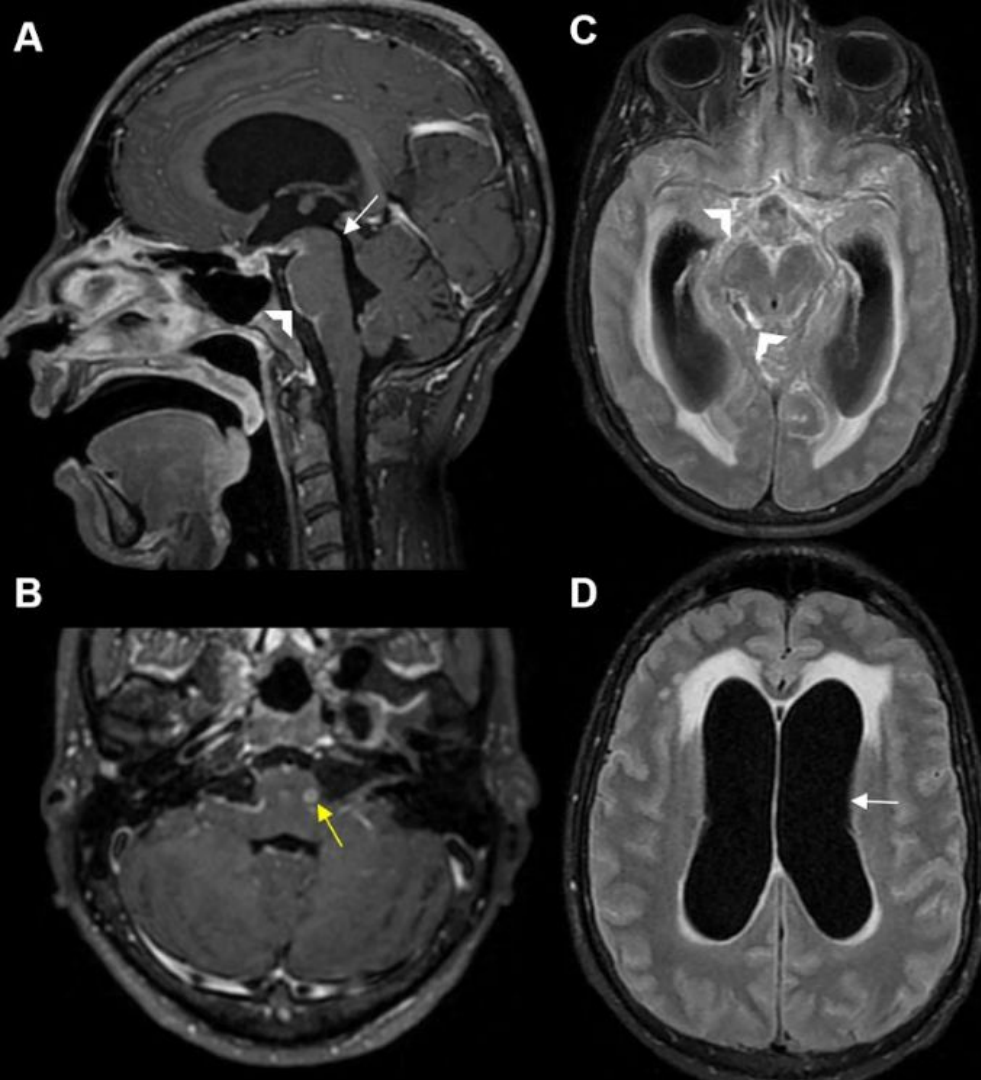
**Transamerica Expo Center • São Paulo • Brasil**



**Fig. 1:**

*Fig. 1a* mostra placas crostosas violáceas (seta branca) com úlcera central (seta preta) nos membros inferiores diagnosticadas como esporotricose.

*Fig. 1b* mostra a micromorfologia da fase micelial com conidiogênese simpodial típica (seta preta). A cultura sanguínea e a identificação molecular adicional com base no sequenciamento do gene da calmodulina demonstraram o crescimento de *Sporothrix brasiliensis*.



**Fig. 2:**

Ressonância magnética cerebral (A, B: Sagital e axial T1 pós-contraste; C: Axial FLAIR pós-contraste; D: Axial FLAIR). Leptomeningite difusa, predominantemente nas cisternas basais (cabeças de setas brancas) e hidrocefalia comunicante (setas brancas). Além disso, há um pequeno granuloma realçado por contraste na ponte (seta amarela).