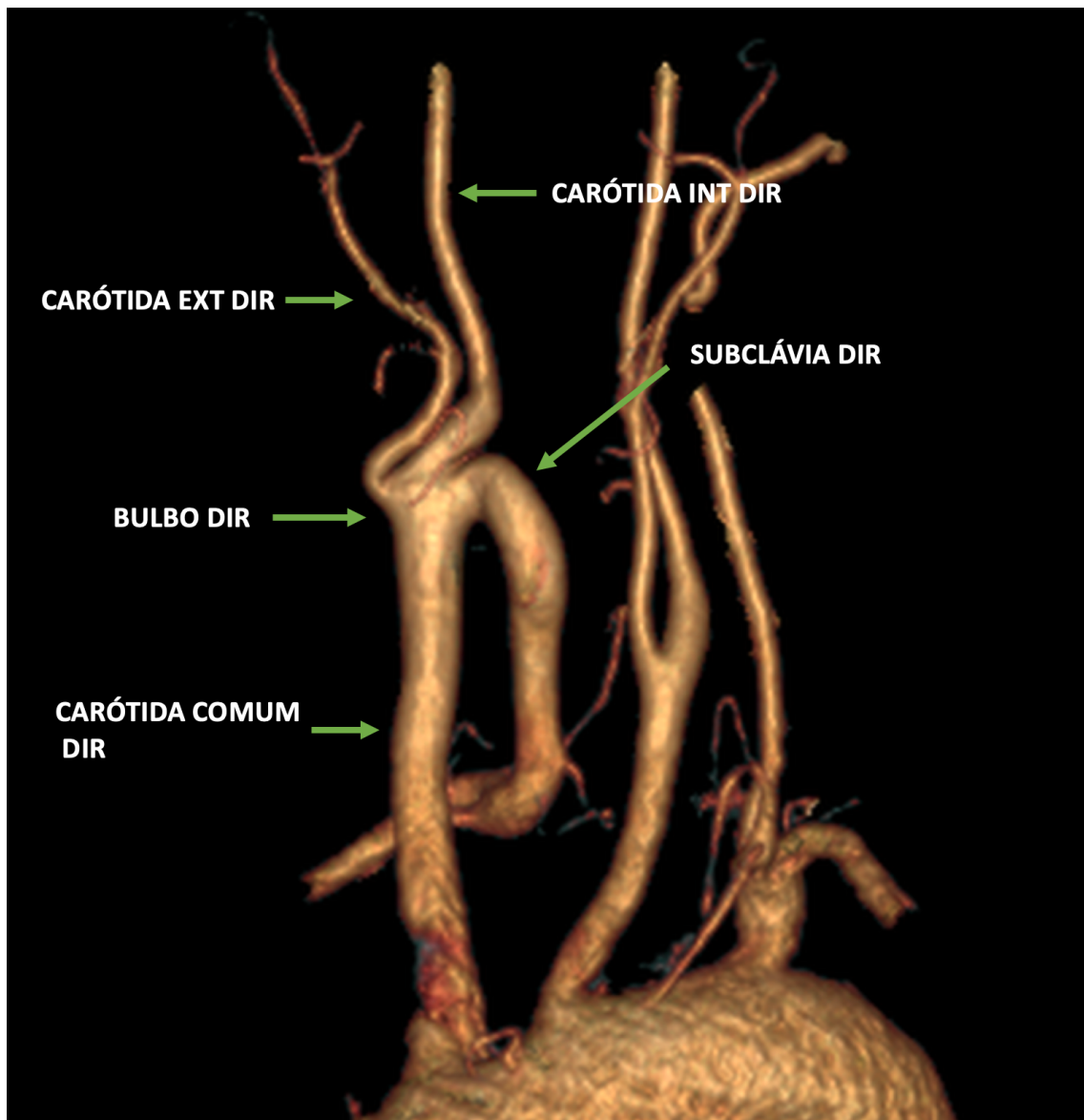


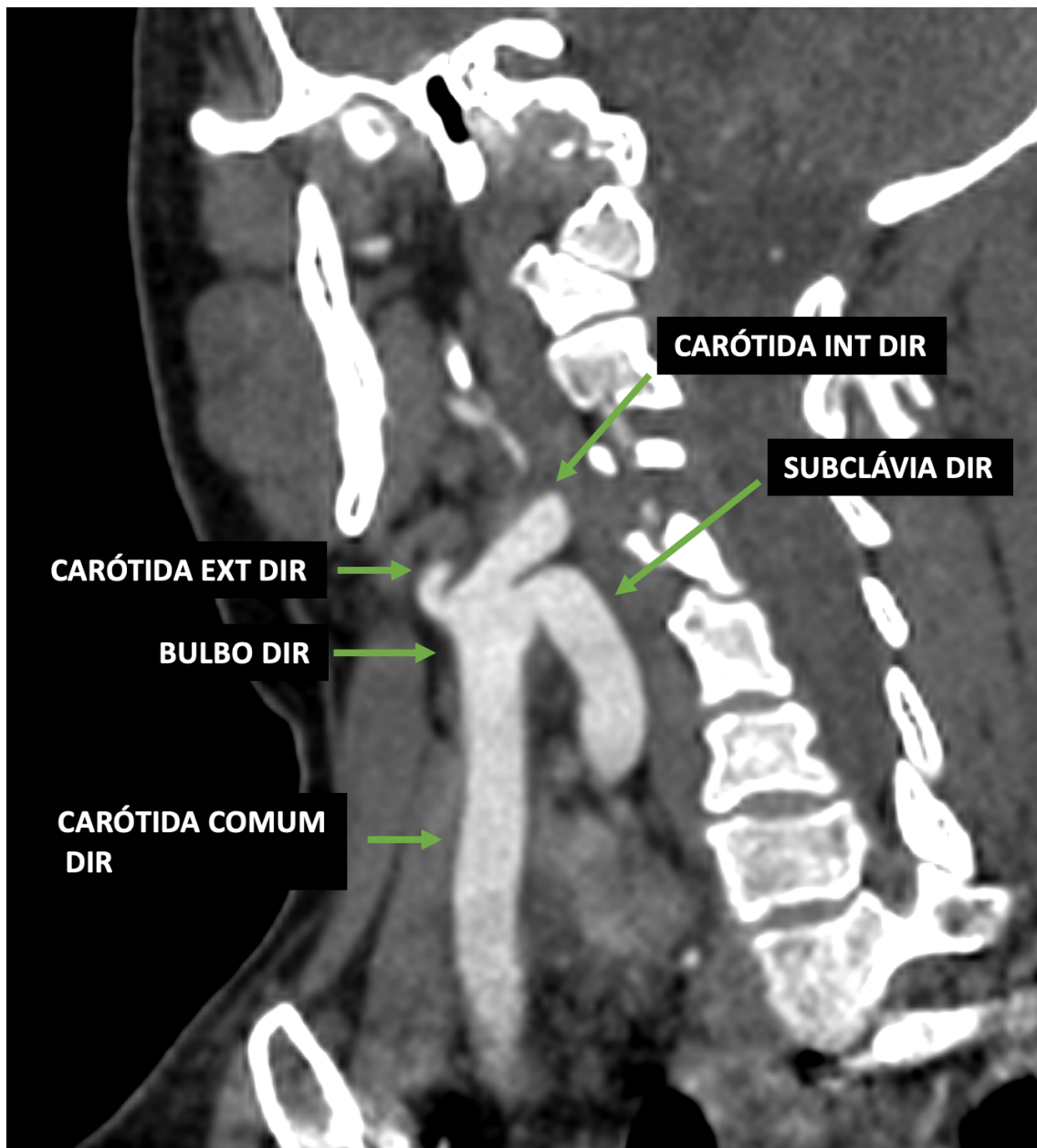
Figura 1:



Legenda:

Reconstrução 3D dos vasos supra-aórticos demonstrando a origem anômala da artéria subclávia direita a partir do bulbo carotídeo.

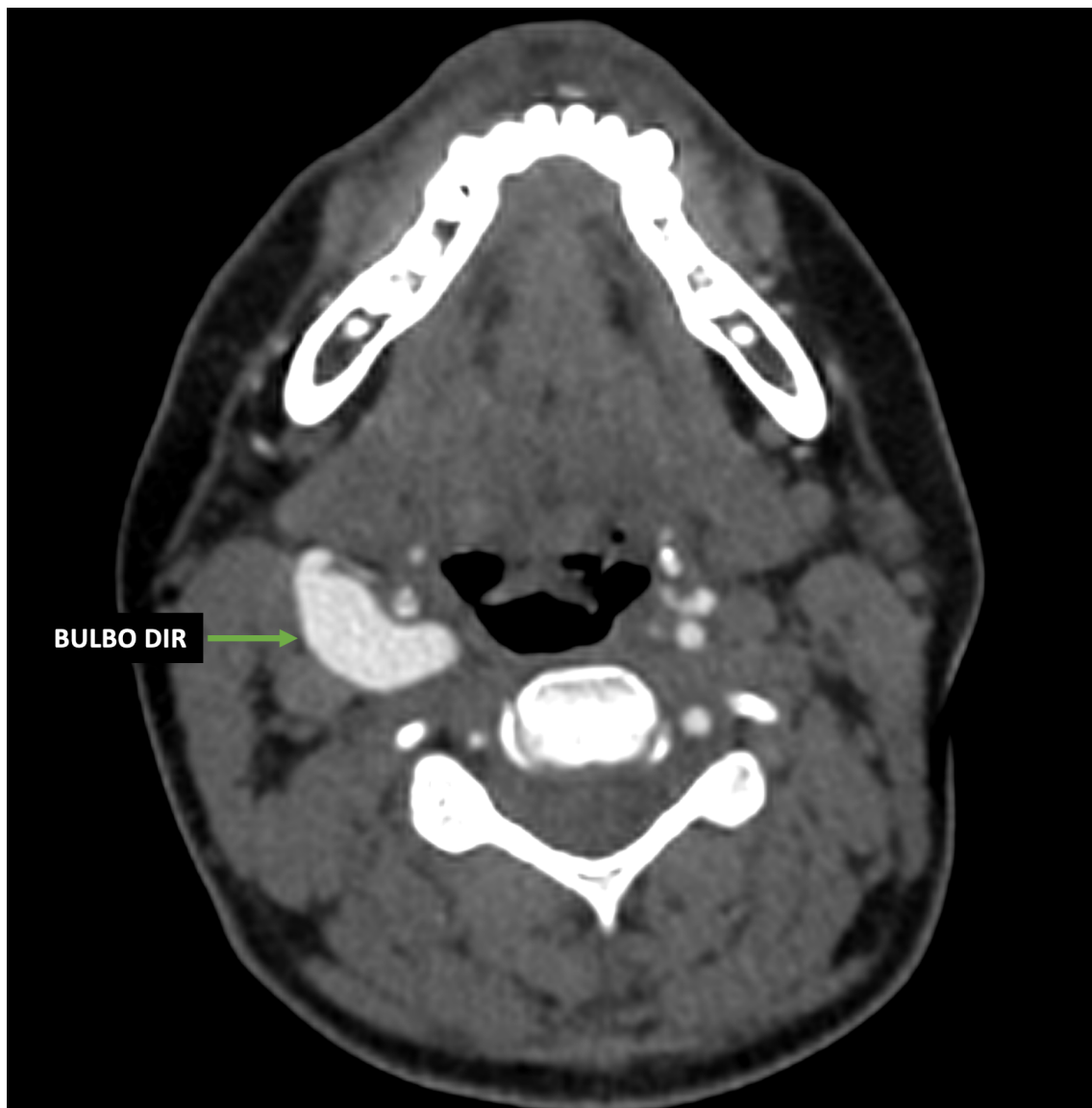Figura 2:



Legenda:

Reconstrução coronal oblíqua no plano da carótida comum e bulbo carotídeo direito demonstrando a origem anômala da artéria subclávia direita a partir do bulbo.

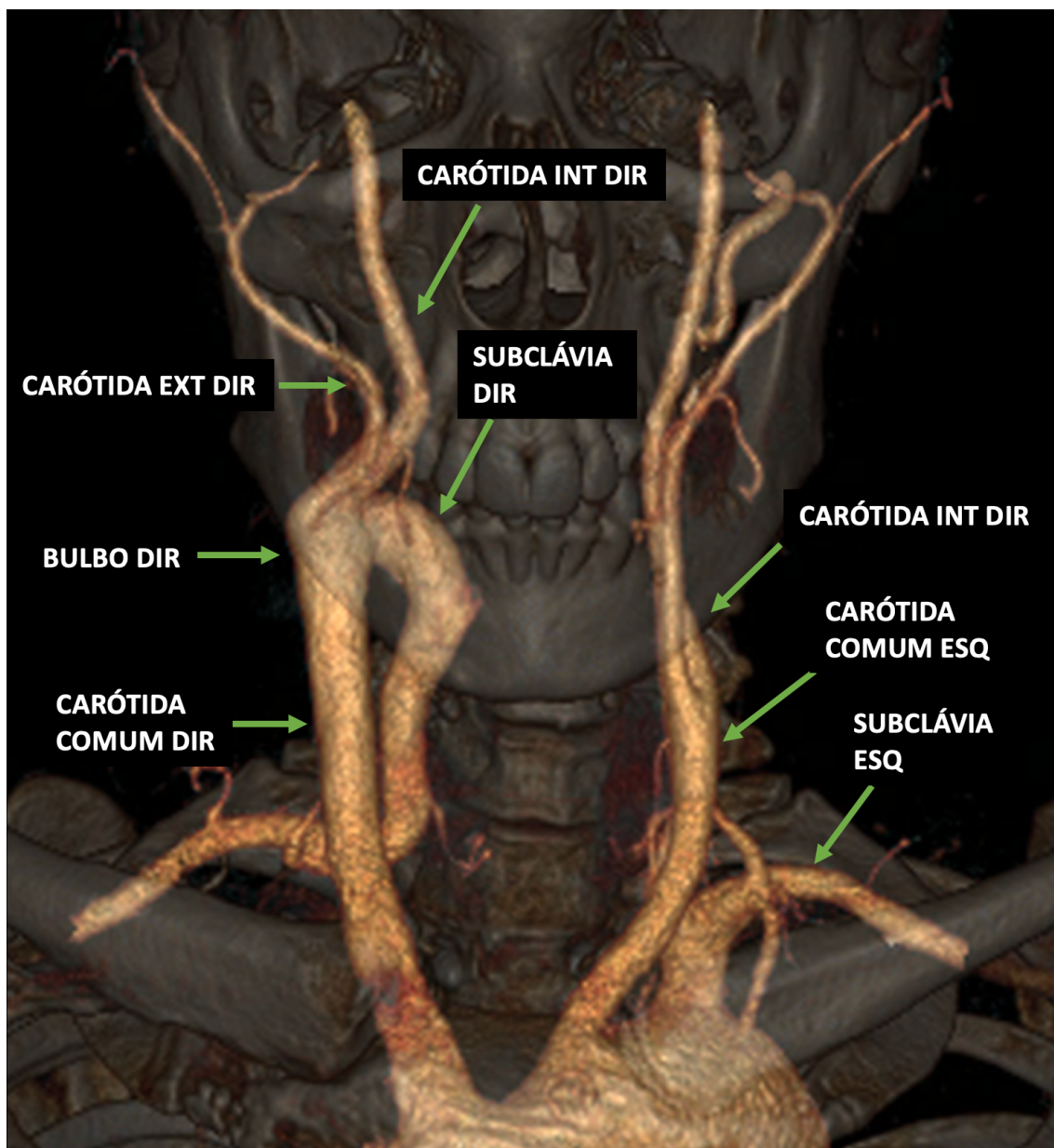
Figura 3:



Legenda:

Corte axial no plano do bulbo carotídeo direito demonstrando aumento de seu calibre relacionado a origem comum de três ramos arteriais: carótida interna, carótida externa e a origem anômala da artéria subclávia direita.

Figura 4:



Legenda:

Reconstrução 3D dos vasos supra-aórticos, com projeção sobre as estruturas do esqueleto axial, demonstrando a arquitetura vascular e suas relações anatômicas, com destaque para a origem anômala da artéria subclávia direita a partir do bulbo carotídeo deste lado e a ausência do tronco braquiocefálico.